Carnegie Stage 19-23
internal form

中島 杏子

Stage 19-23

Key Structures

1. Cornea 角膜
2. Optic nerve 視神経
3. Cochlear duct 蝸牛管
4. Adenohypophysis 脳下垂体前葉
5. Vomeronasal organ 鋤鼻器官
6. Submandibular gland 顎下腺
7. Metanephros 後腎
8. Humerus 上腕骨

角膜

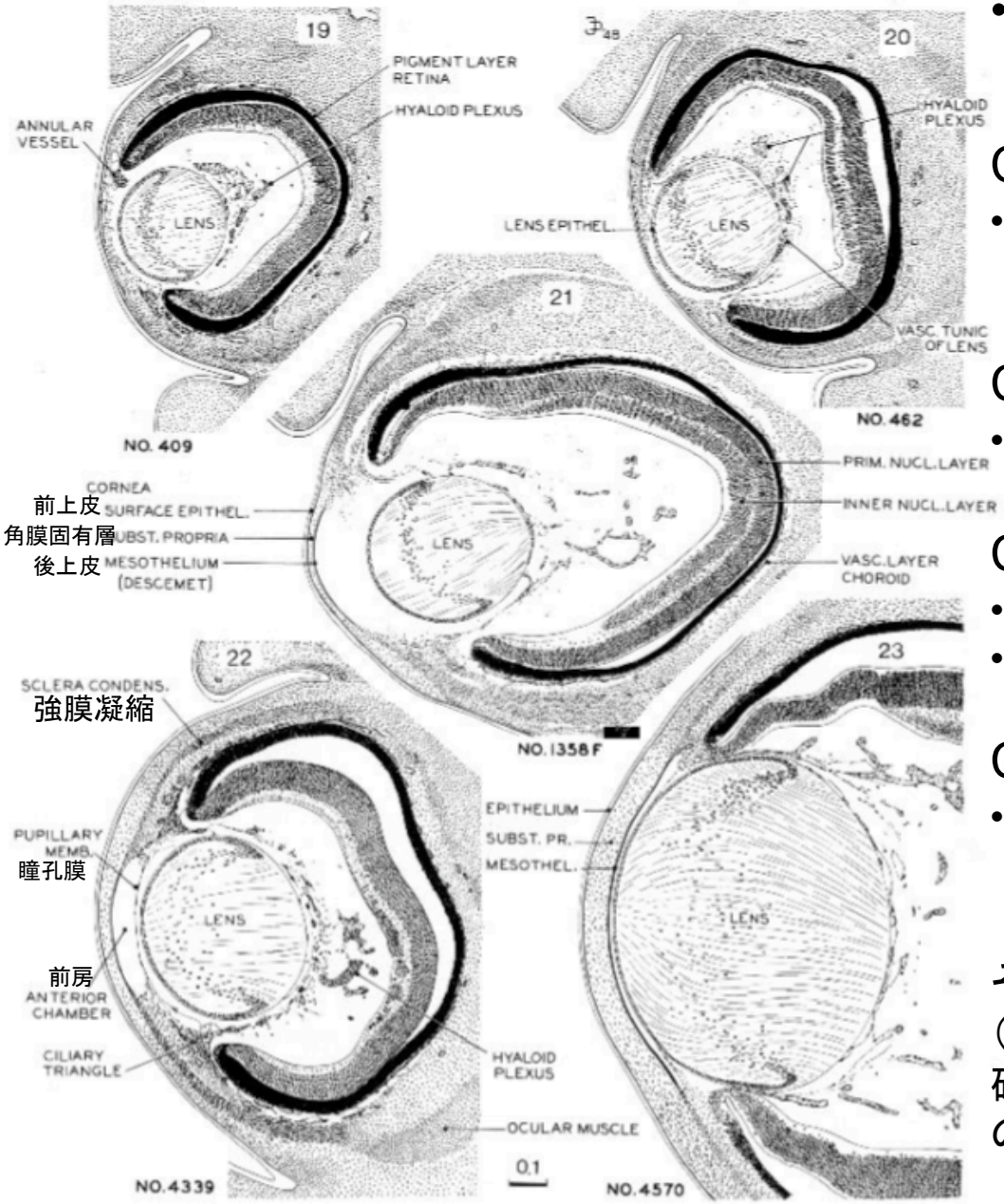

CS 19

- 間葉組織の薄い層が角膜の頂上にかかっている

CS 20

- 前上皮、非細胞性の後上皮層（将来の角膜固有層）、背部の後上皮を形成

CS 21

- 細胞群が後上皮層に侵入し始める

CS 22

- 後上皮層の細胞侵入が完成する
- 強膜の凝縮が明確

CS 23

- 角膜は前上皮とその基底膜、角膜固有層、後上皮から成る

その他

（CS 22）瞳孔膜が発達し前房が出現する
硝子様の網状組織が硝子体腔を満たし、水晶体の後方で網状組織を形成する

視神経

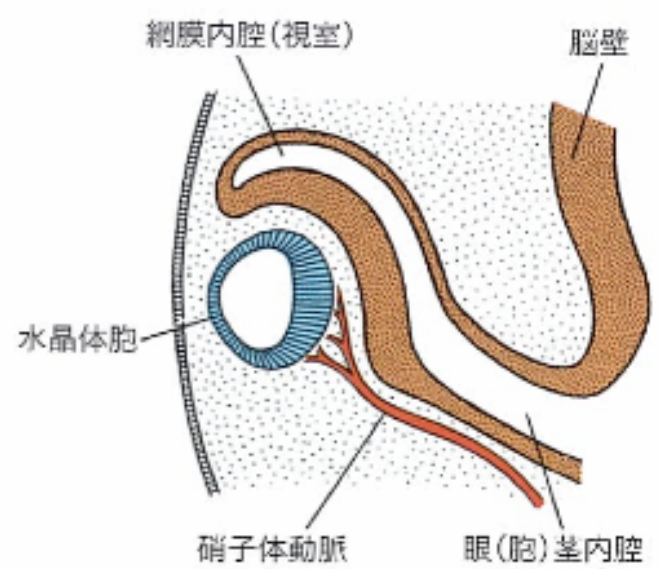

第6週

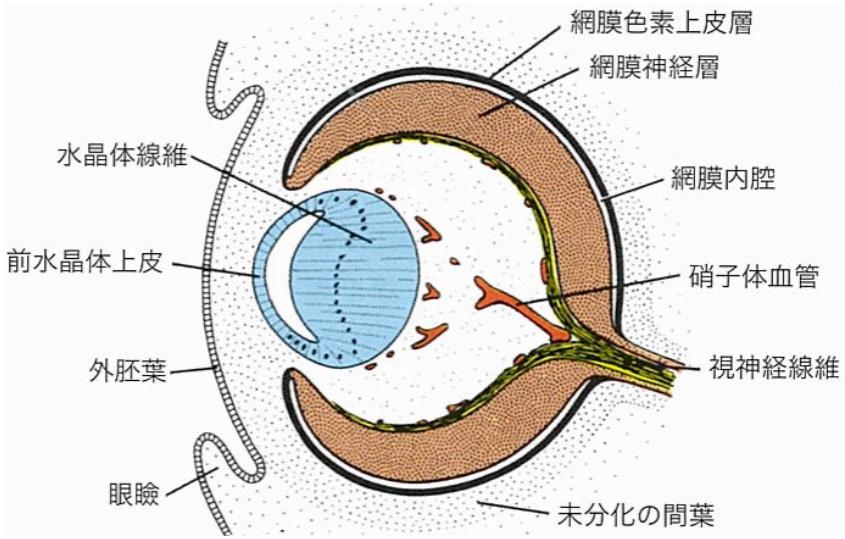

第7週

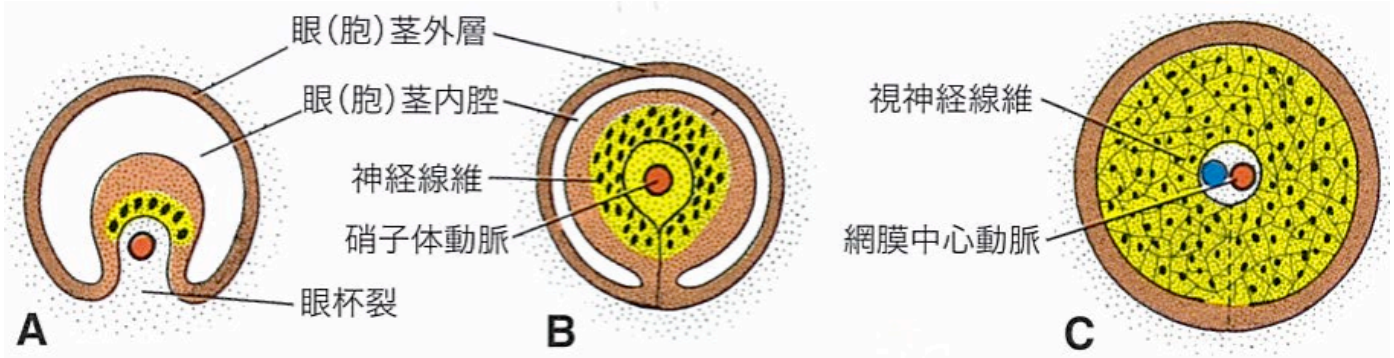

第6週　第7週　第9週

視神経

CS 19

- 視神経は細い
- 神経繊維はまだ眼茎の中央部には到達しない

CS 20

- 数本の神経繊維が存在する
- 内腔はまだ眼茎のほぼ全範囲に広がっているが、閉塞し始める

CS 21

- 脳室の上衣の痕跡が存在し、眼茎のほぼ全域に広がっている
- 数本の神経繊維が脳に達する

CS 22

- 視神経を囲んでいる間葉組織が明確な鞘を形成する

CS 23

- 鞘ははっきり区別できる

蝸牛管

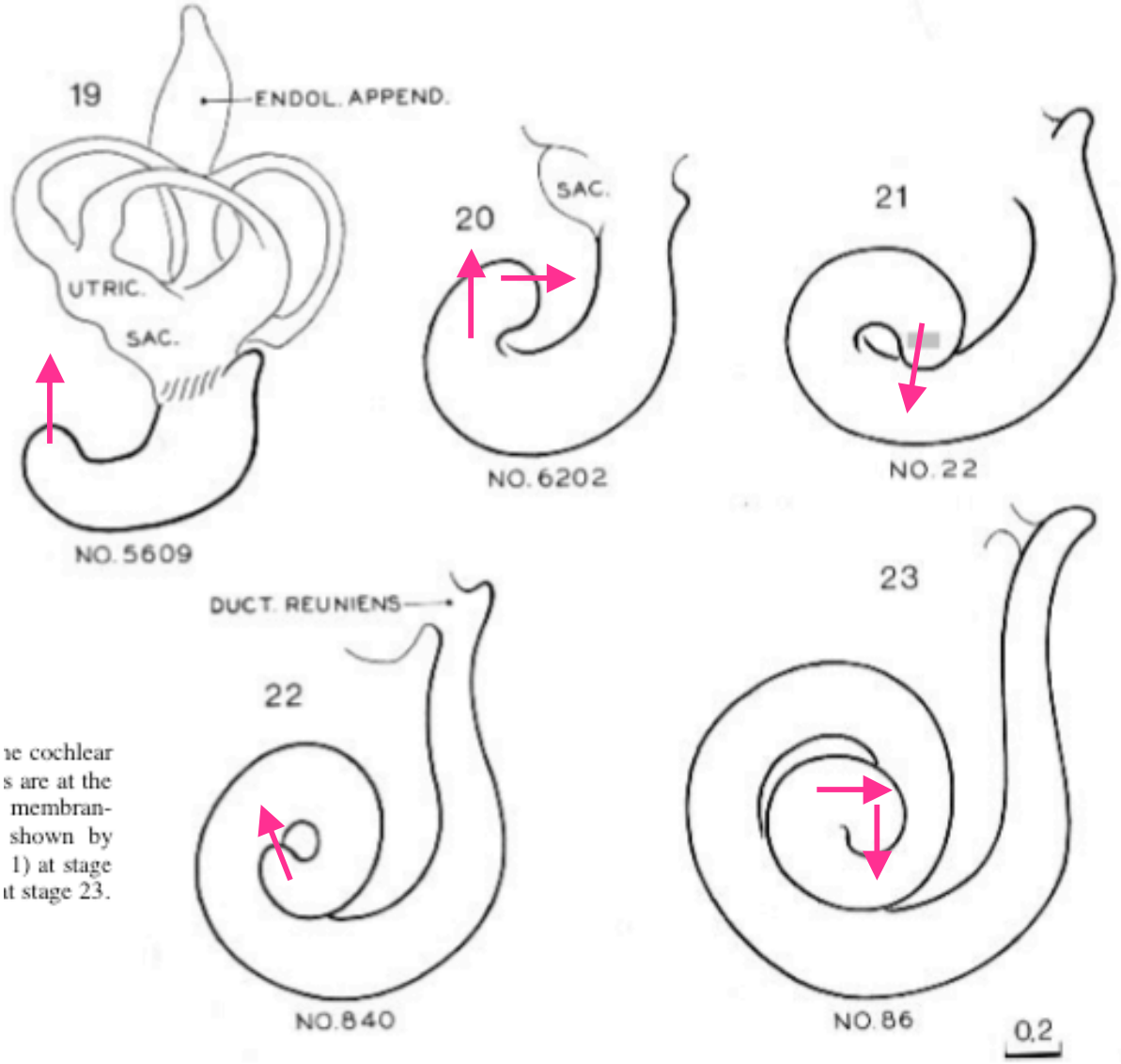

ıe cochlear
s are at the
membran-
shown by
1) at stage
ıt stage 23.

脳下垂体前葉

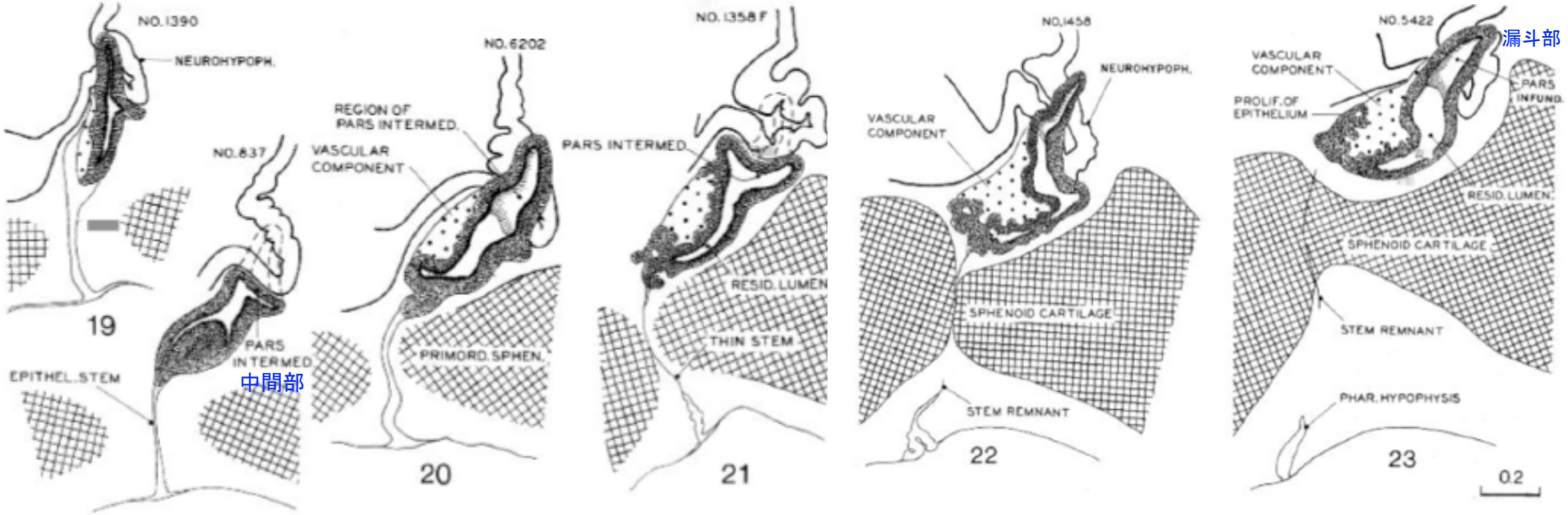

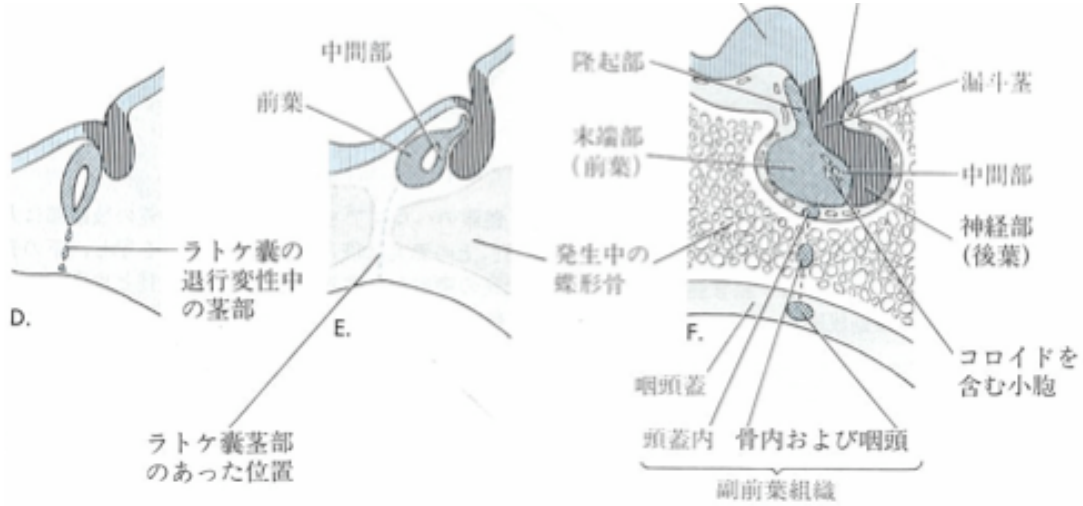

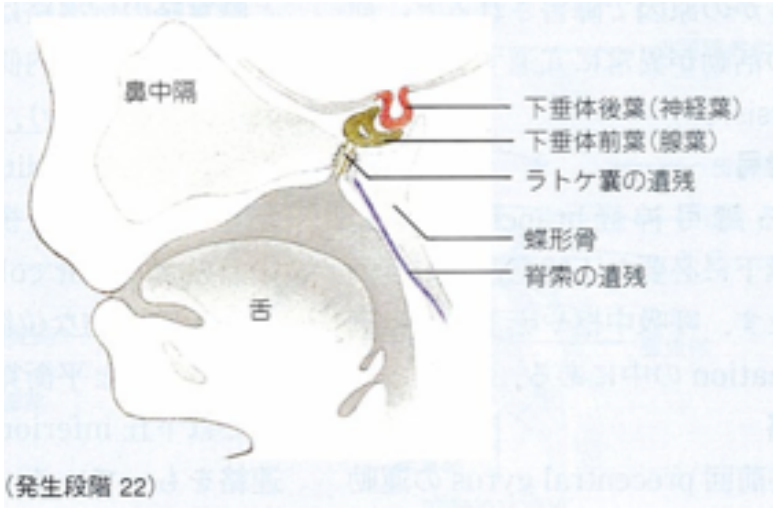

（発生段階 22）

脳下垂体前葉

CS 19

- 中間部が定着し始める
- 茎は比較的太く、下垂体嚢の内腔の遺物を含む

CS 20

- 茎は長く細い
- 毛細血管が下垂体前葉の吻表面で中胚葉に出現する

CS 21

- 茎が吸収され始める

CS 22

- 軟骨性の頭蓋底によって下垂体が咽頭上壁から分離される
  →下垂体は、蝶形骨のトルコ鞍の下垂体窩に　入り下垂体茎によって脳との連絡を保つ
- 不完全な茎の名残が縁に存在する

CS 23

- わずかな茎の痕跡が残っている
- 上皮の小葉が腺の中胚葉成分に突出し、上皮小胞がとなる
- 豊富な血管芽細胞と毛細血管がみられる

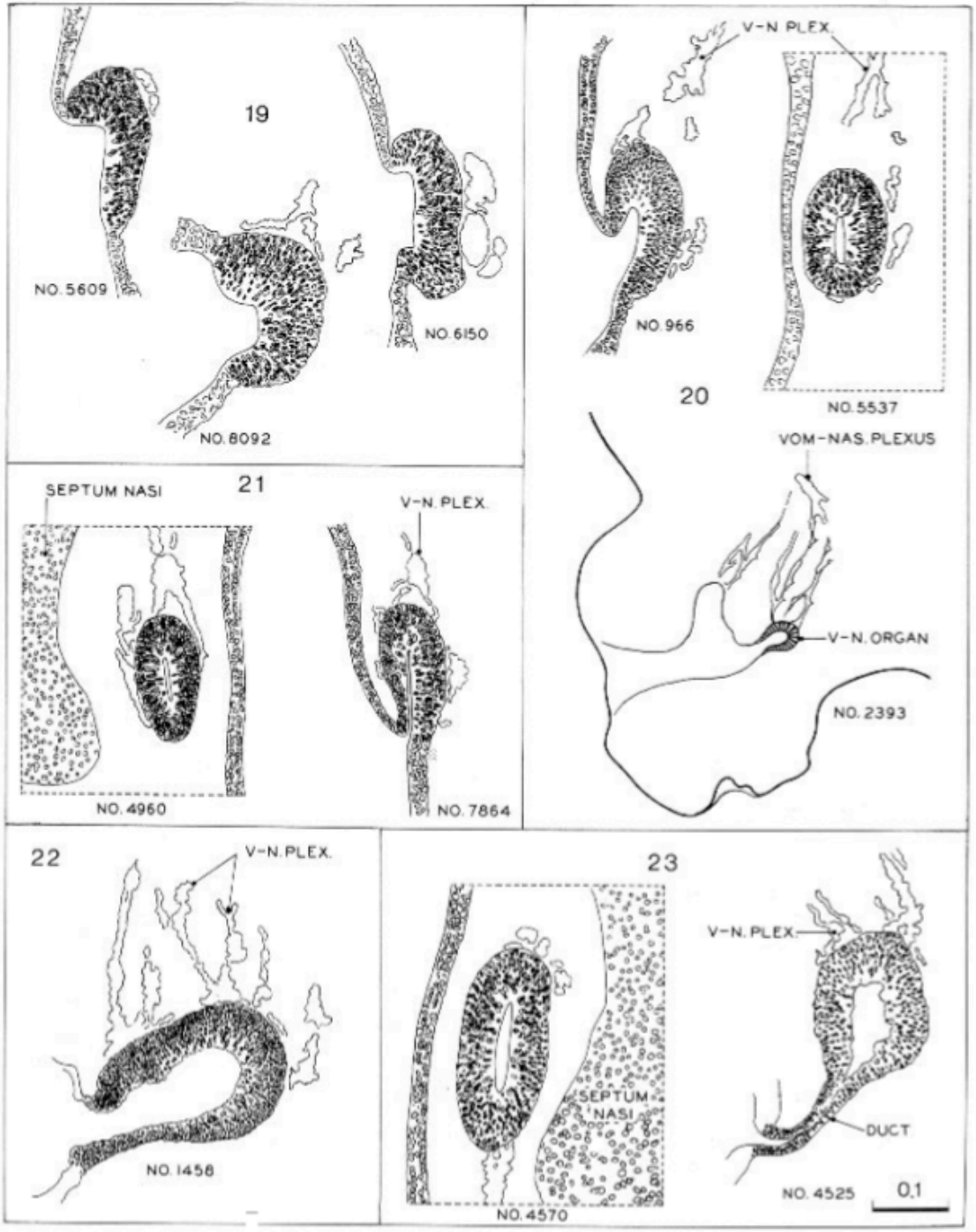

鋤鼻器官

CS 19

- 鋤鼻器官はまだ浅い溝or穴の境界を示す鼻上皮の厚い部分として存在

CS 20

- 広い開口部のある浅い盲嚢として出現する

CS 21

- 嚢の開口部は縮小し、短く狭い首が存在し、嚢の終末は広がる

CS 23

- 長く先細の管に狭い導管が見られる
- 嚢は縮み退行し始める

鋤鼻器官

CS 22

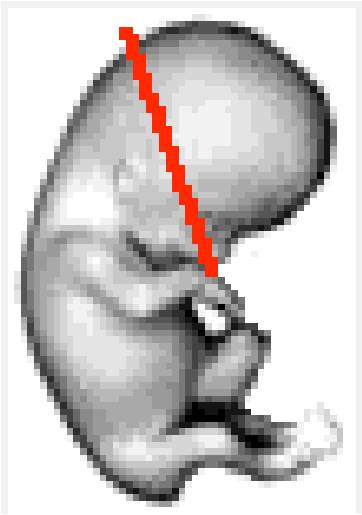

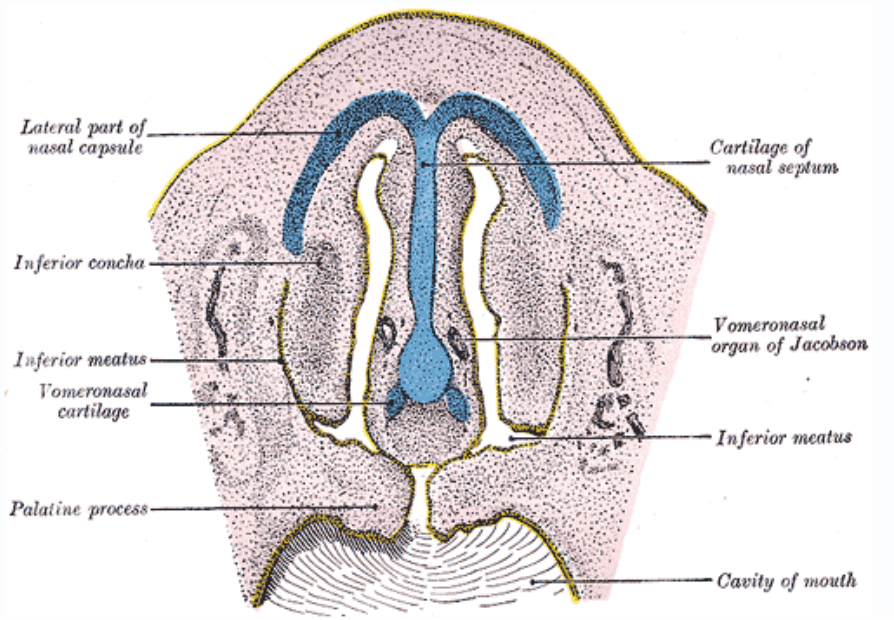
Lateral part of nasal capsule
Cartilage of nasal septum
Inferior concha
Vomeronasal organ of Jacobson
Inferior meatus
Vomeronasal cartilage
Inferior meatus
Palatine process
Cavity of mouth

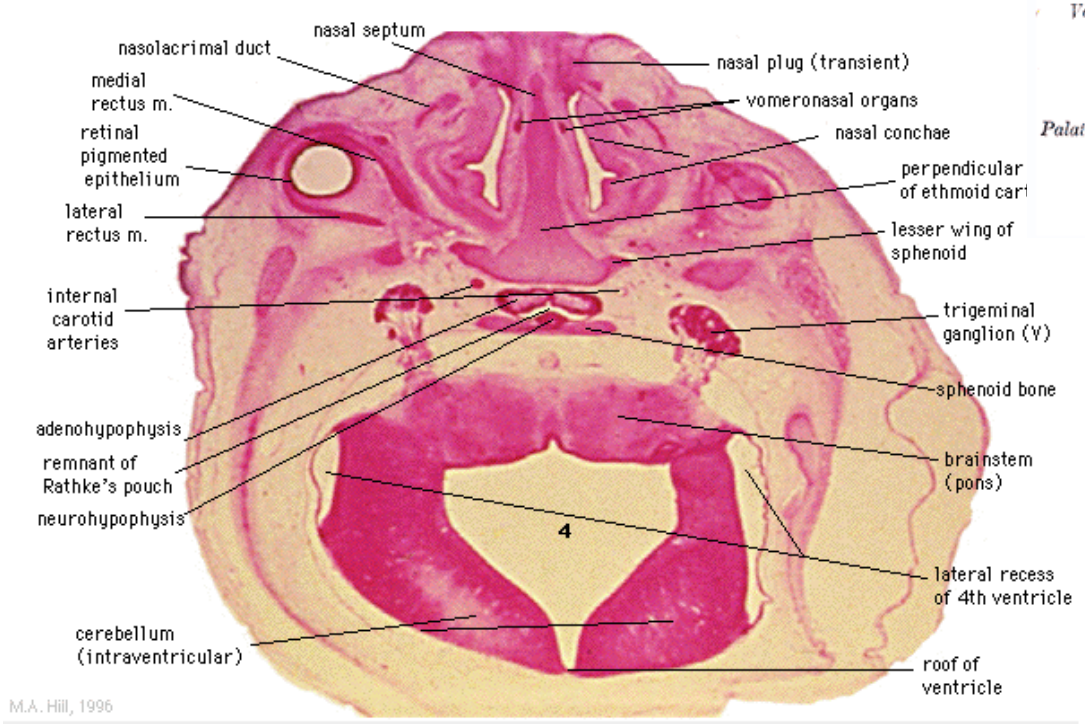
nasal septum
nasolacrimal duct
medial rectus m.
retinal pigmented epithelium
lateral rectus m.
internal carotid arteries
adenohypophysis
remnant of Rathke's pouch
neurohypophysis
cerebellum (intraventricular)
nasal plug (transient)
vomeronasal organs
nasal conchae
perpendicular of ethmoid cart
lesser wing of sphenoid
trigeminal ganglion (V)
sphenoid bone
brainstem (pons)
lateral recess of 4th ventricle
roof of ventricle
4
M.A. Hill, 1996

顎下腺

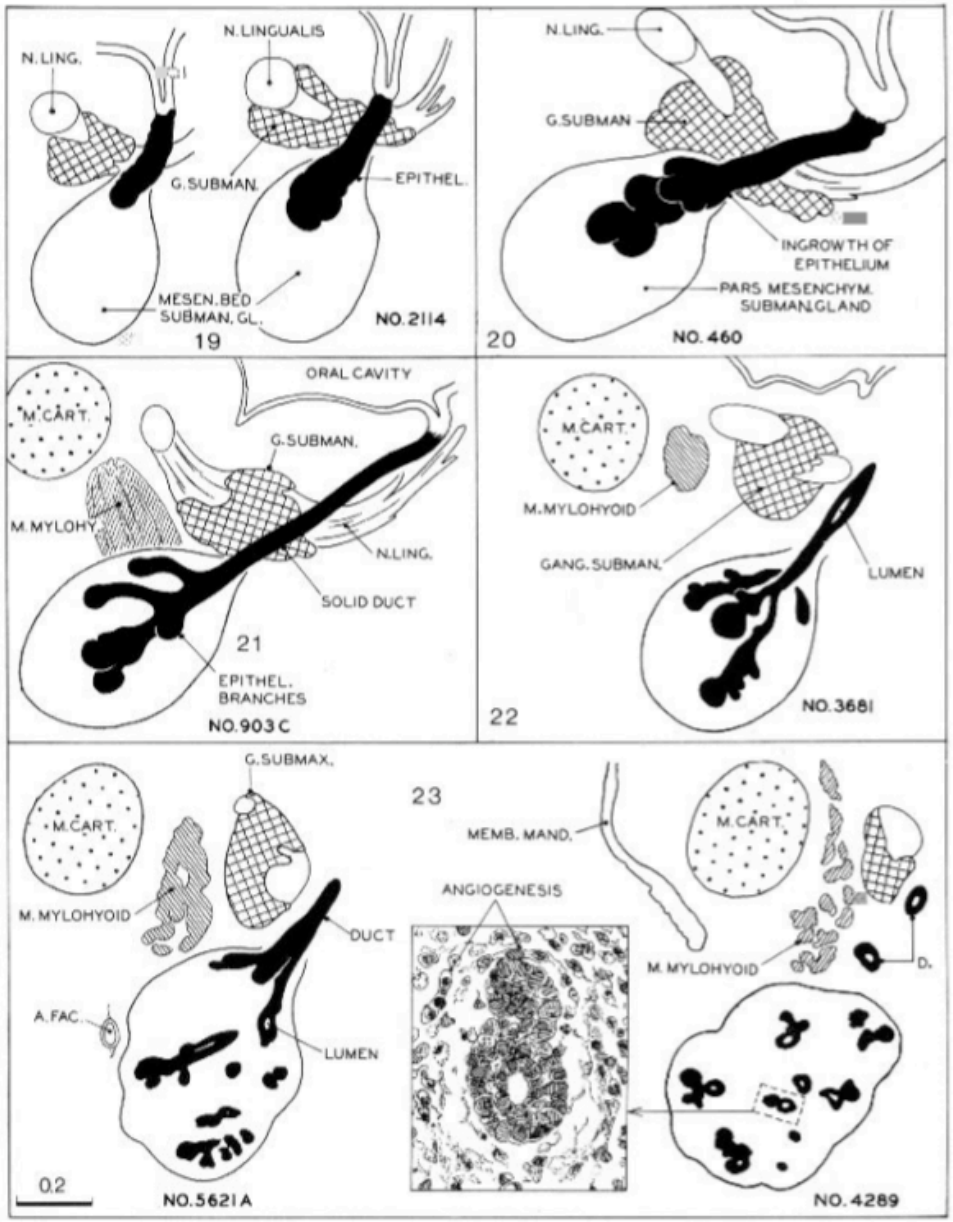

顎下腺の原基はStage18で舌と将来の下顎の間の溝に上皮性の肥厚として存在

CS 19

- 凝縮された間葉組織の領域が導管の下に出現する

CS 20

- 管はより長くこぶ状になり、腺の内部に位置する

CS 21

- 管はこぶ状の枝を形成し始める

CS 22

- 管には2次性の枝がみられる
  （これは実際は充実性であるが口の部分には内腔の兆しがみられる）

CS 23

- 多くの管の抹消の枝に内腔がみられる
- 上皮樹の位置づけが始まり、上皮の周りに血管形成が始まる
- 中胚葉性の鞘が腺の周りに形成され始める

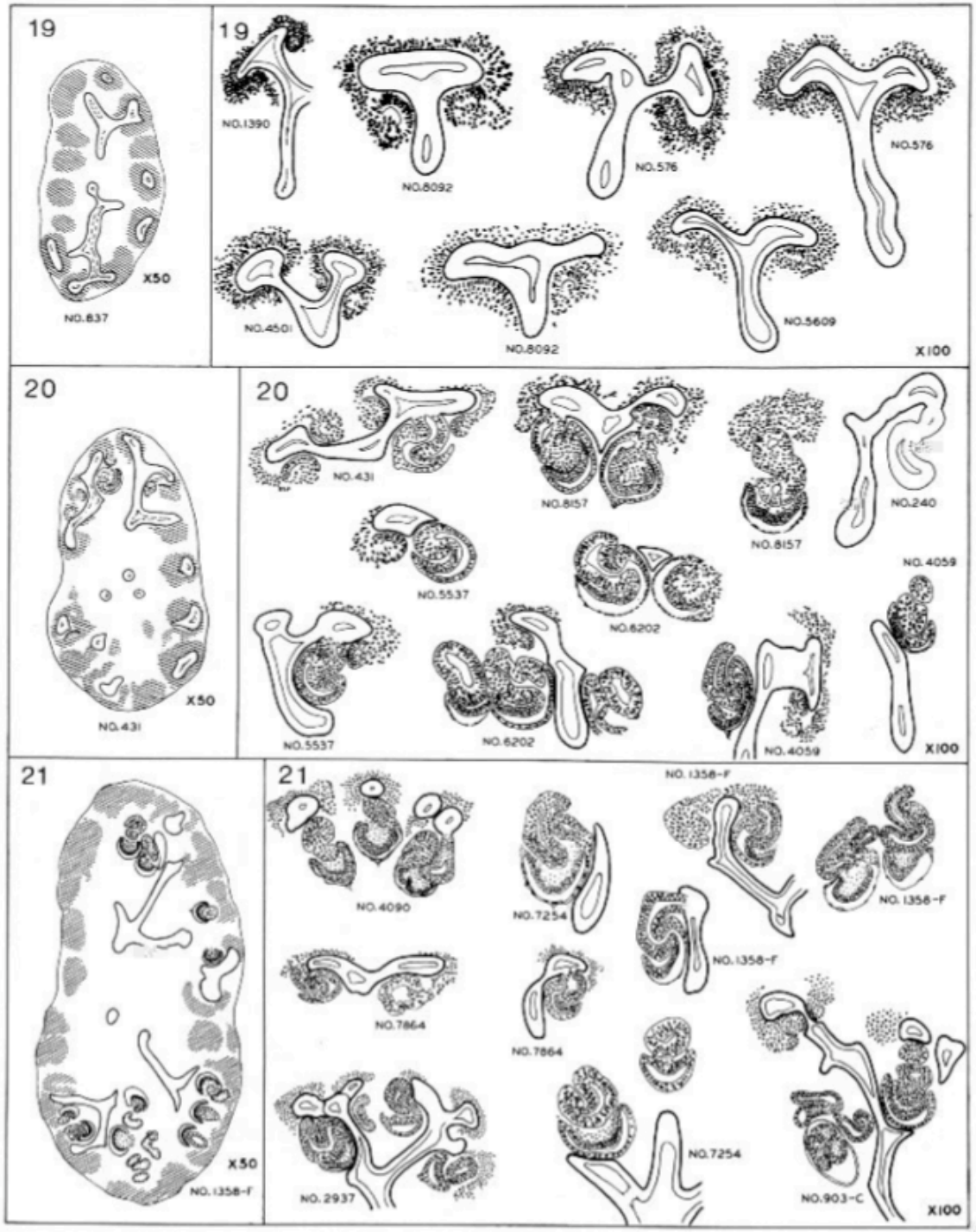

後腎

CS 19

- 多くの領域で集合管の膨大部のまわりにある後腎発生の組織が未分化なまま
- 小結節が後腎発生の外套から区別されるものもある

  →小さな腔が出現し、腎小胞に変化する

CS 20

- 腎小胞の内部にS字状の内腔が存在
- 発達の進んだ胚子ではスプーン形の糸球体嚢（ボウマン嚢）が出現する

CS 21

- 糸球体嚢が末梢に向かって発達する（大きな糸球体はまだ存在しない）

後腎

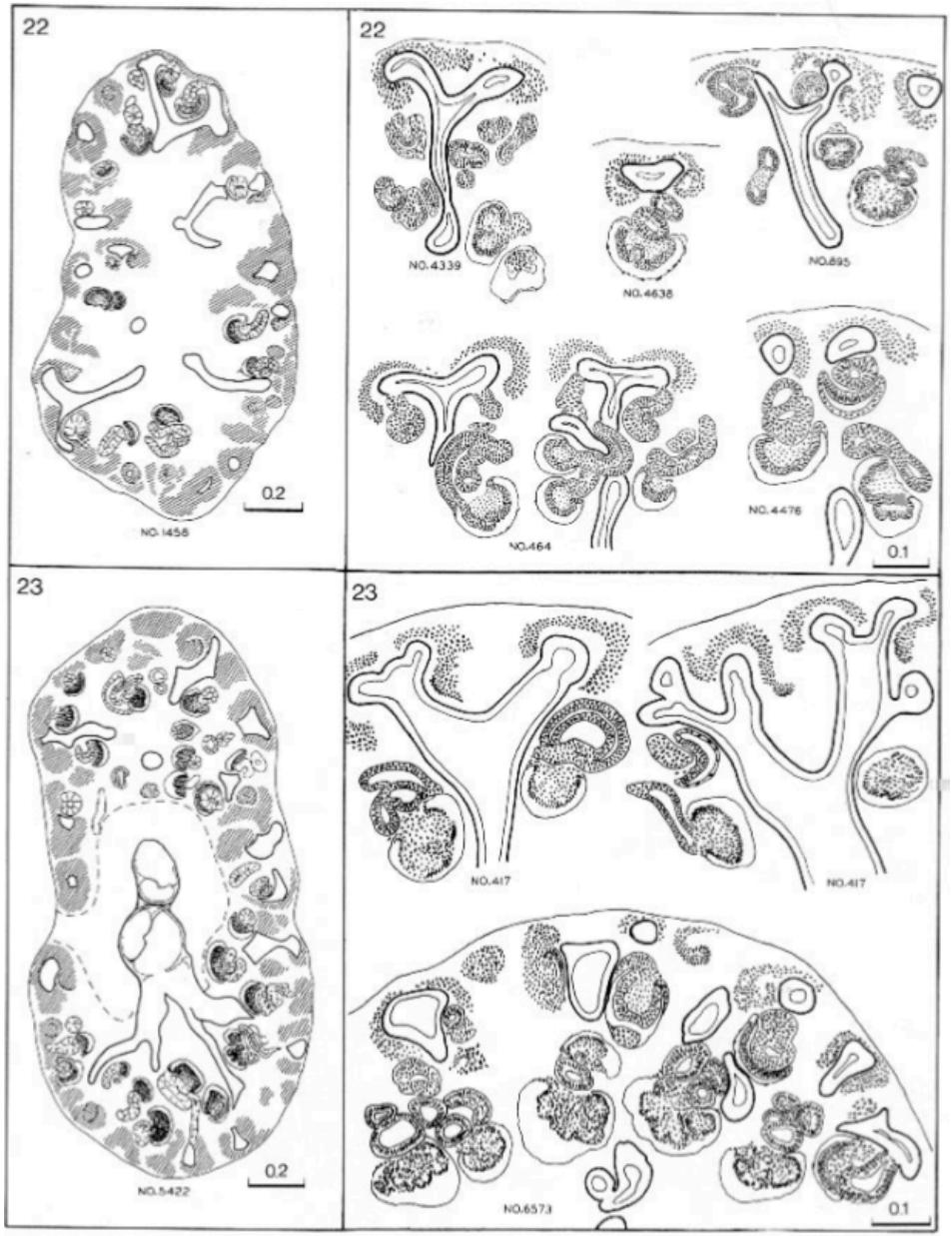

CS 22

- 大きな糸球体が存在
- 短い尿細管が存在

CS 23

- 尿細管が長くなり、より回旋状になる
- 4次、5次尿細管が存在する
- 大きな糸球体が多数存在

泌尿器

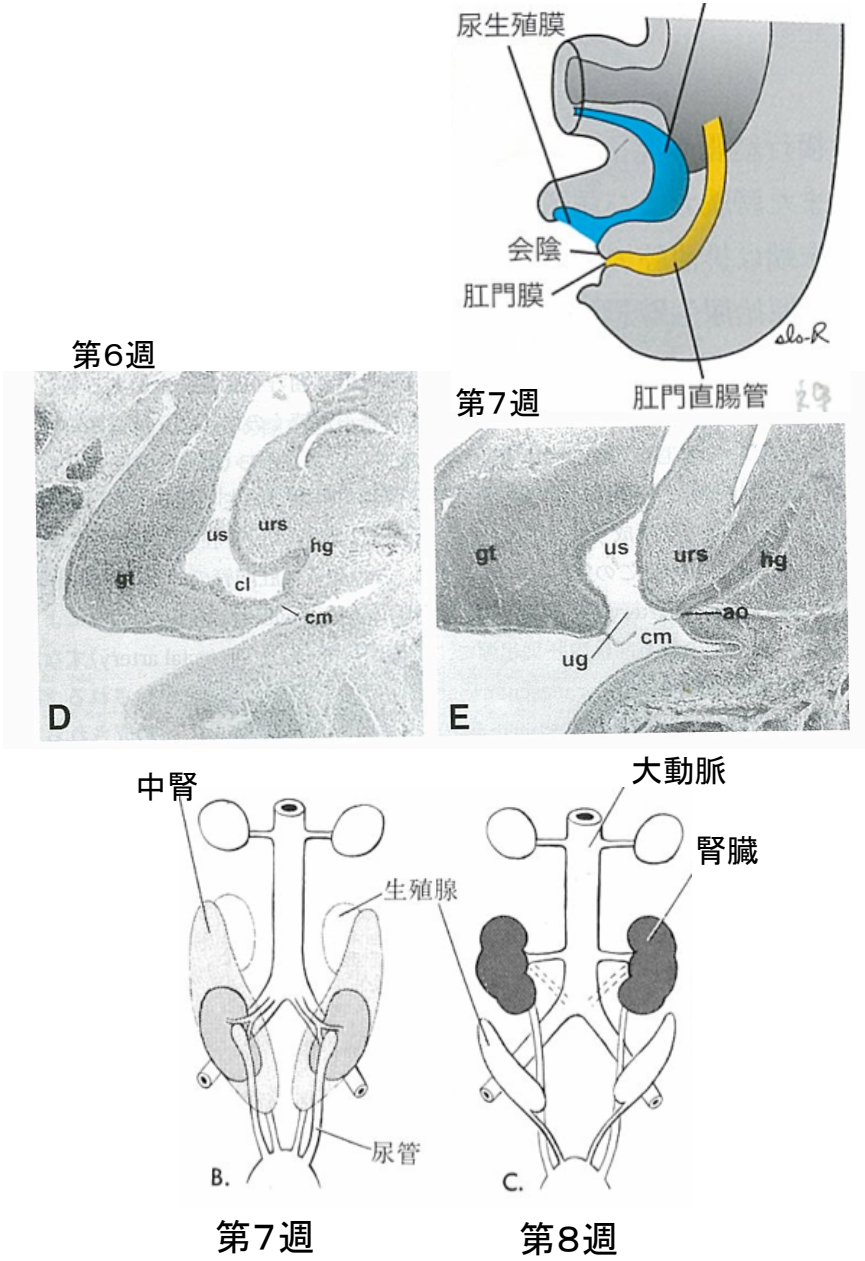

CS 19

- 総排泄膜が尿の圧で裂ける（Stage18or19）
  →肛門が区別される

CS 20

- 後腎の外表面はわずかに分葉状

CS 22

- 中腎傍管は隣り合って尾方にあり、rostal vertical,middle transverse,caudal vertical部分がみられる

CS 23

- 後腎は仙骨レベル（Stage13~15）から腰部のレベル（Stage17~23）に上がる
- 中腎傍管は尿生殖洞と接触し正中面で互いに融合する
- 洞の小結節が出現する

上腕骨

軟骨の分化はStage18までにPhase3へ進んでいる。

CS 19

- Phase1~3が存在
- 骨幹の中央部はより明瞭になる
- 上腕では骨化の兆しはないがStage18~20で鎖骨と下顎、Stage19or20で上顎で骨化がおこる

CS 21

- Phase1~4が存在

CS 22

- Phase1~4が存在
- 骨芽細胞の形成が始まる
- 骨鞘が上腕、橈骨、尺骨、大腿骨、頸骨に出現する（Stage22と23の間）

CS 23

- 5つのPhaseが存在する

軟骨内骨化

Phase1

軟骨が成長するにつれて、骨幹の中心付近にある軟骨細胞は大きさを増し、周囲の基質が石灰化を開始する。栄養が失われると、これらの軟骨細胞は死んで分解される。

Phase2

骨幹の中央部を取り囲む軟骨膜の細胞が骨芽細胞に分化する。

Phase3

骨膜への血液供給が増加し、毛細血管や骨芽細胞は軟骨の芯の中に移動していき、分解した軟骨細胞が残したスペースに侵入する。石灰化した軟骨基質は破壊され、骨芽細胞がそれを海綿骨へと置き換える。

Phase4

骨の横径が小さい間は、骨幹は海綿骨で満たされているが、径が大きくなるにつれて破骨細胞が中央部を侵食し、髄腔が形成される。

Phase5

骨幹と骨端の境界部にあたる骨幹端で軟骨が骨に置換される。

心臓

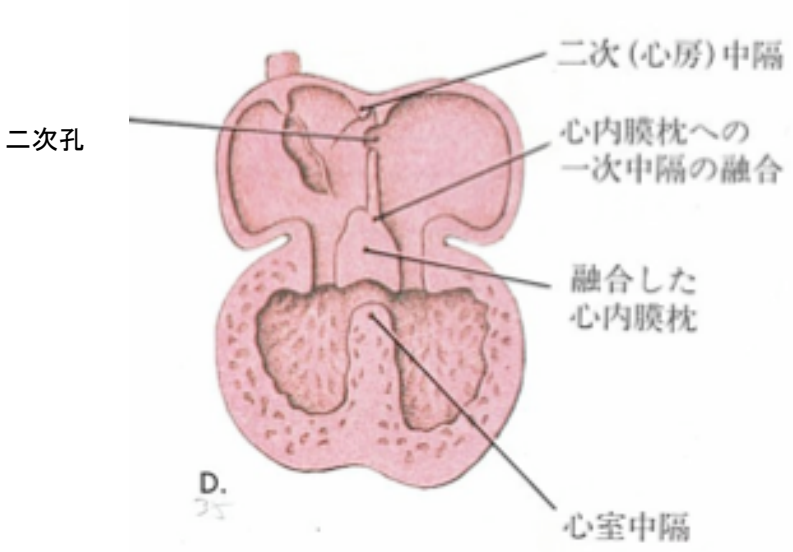

第5週末

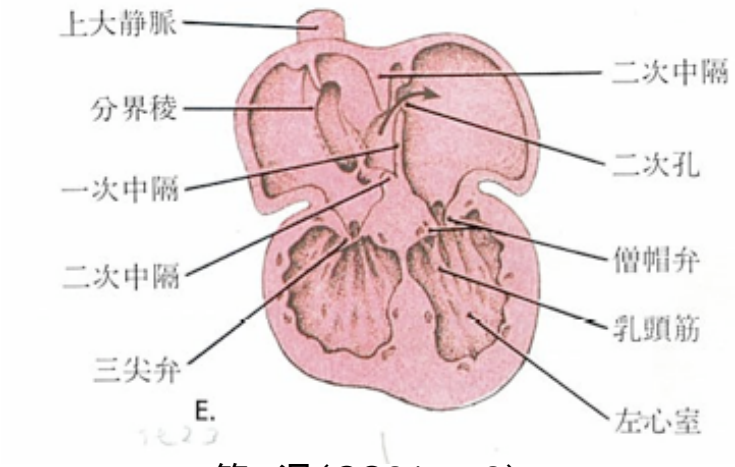

第8週（CS21〜22）

CS 19 （第7週末）

- 心室中隔の膜性部が形成される

  →室間孔が閉鎖

- 心室は心房の腹側に位置する

（水平面は大人の冠状面にほぼ一致）

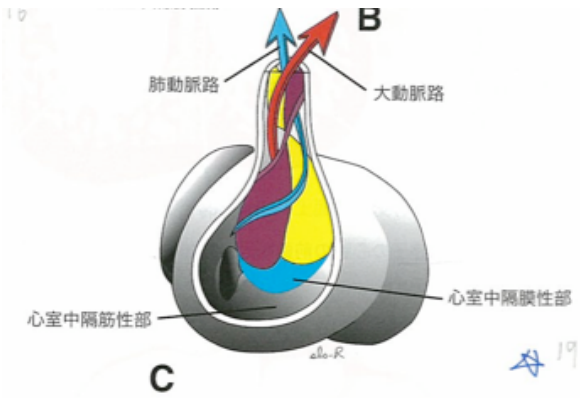

生殖器　精巣

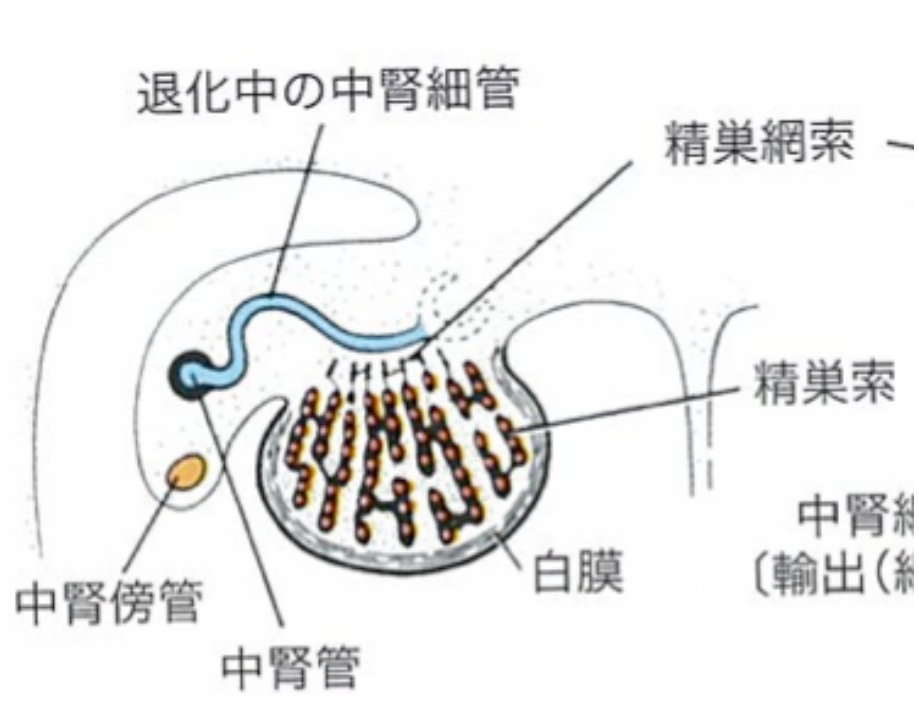

第8週　精巣横断面

CS 19

- 白膜が形成される

CS 20

- 楕円形で滑らかな表面
- 短くてまっすぐな細管が存在
  （間葉組織の鞘と精巣網に囲まれている）

CS 21

- 扁平な上皮、下層の白膜、分岐し吻合した索状組織がみられる（精細管の兆し）

CS 23

- 精細管は識別可能
- 精巣網は中腎と接触するが結合はまだおこらない
- 細胞群は間質細胞に分化し始める

生殖器　卵巣

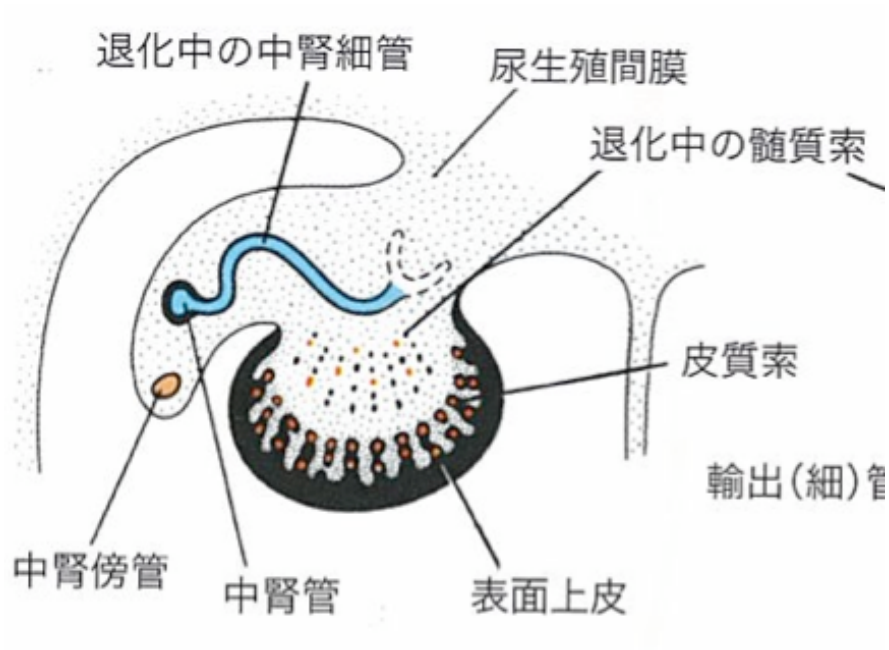

第7週　卵巣横断面

CS 19

- 卵巣網を代表する索状組織が発達する（皮質索を生じる）

CS 20

- 円筒状で粗い表面
- 皮質には索状構造はなく表層の上皮は白膜への発達の兆しを見せない
- 卵巣は多数の未分化な卵原細胞からなる

CS 23

- 卵巣網は中腎とまだ結合しない

終脳

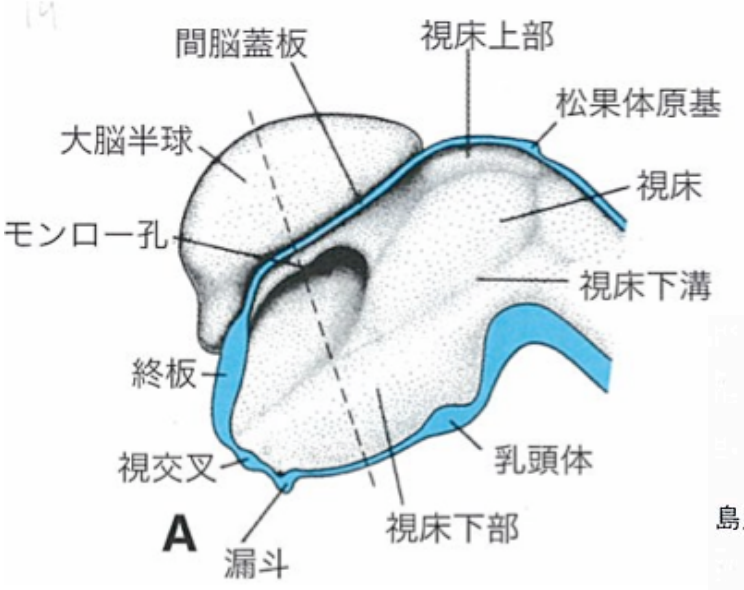

第7週

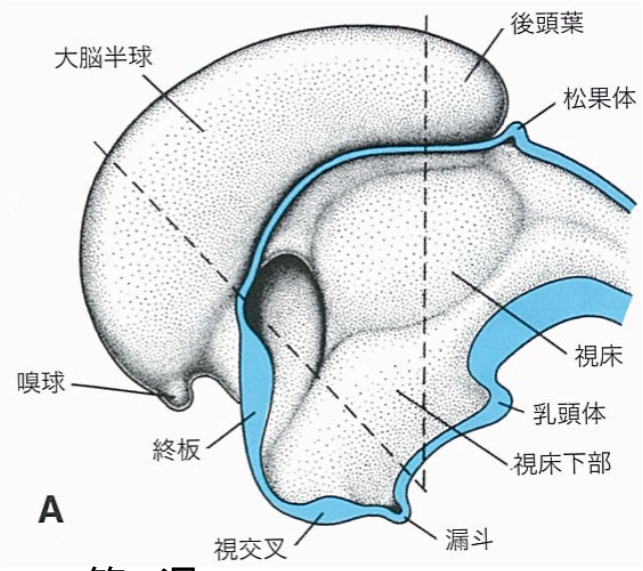

第8週

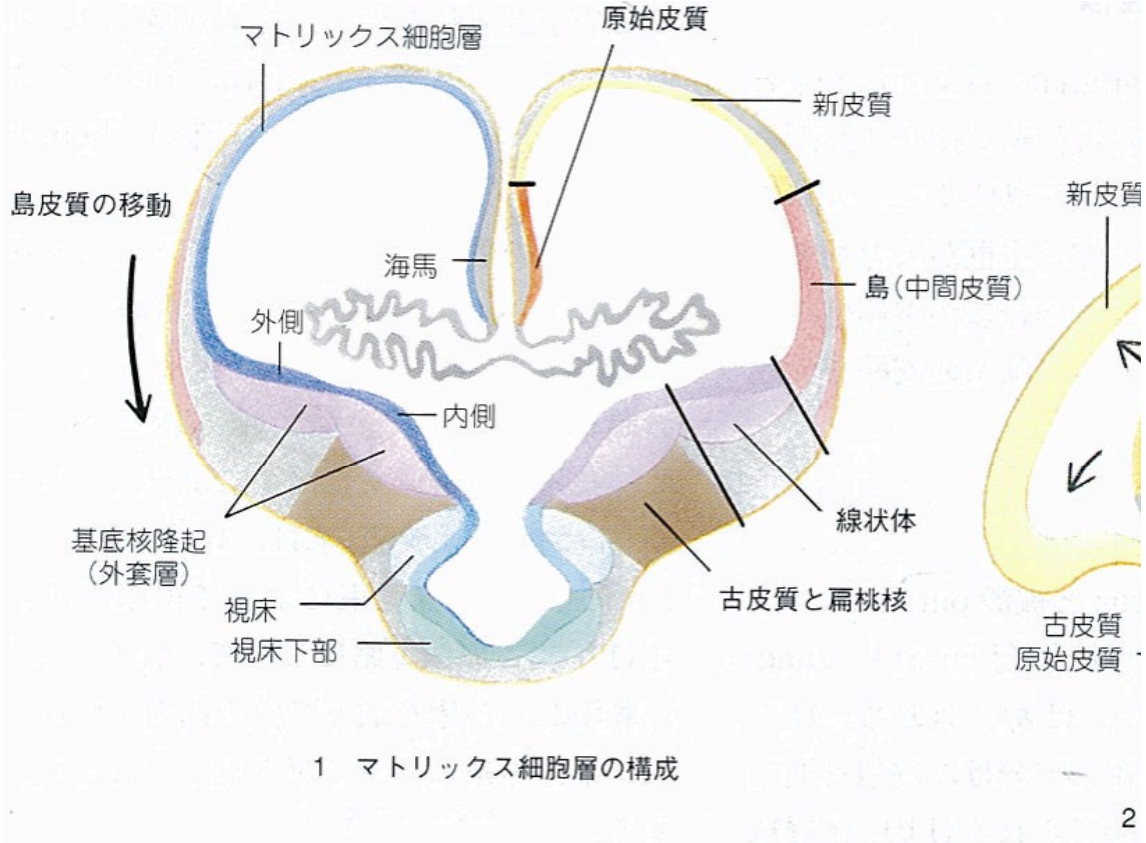

B.　胚子期終わりにおける古皮質，原始皮質および新皮質

終脳

CS 19

- 中期に側糸 paraphysisが間脳と終脳の覆いの間の境界をつける
- 大脳半球は間脳の半分を覆っている
- 大脳半球の後頭部の極は尾部、腹側に区別される

CS 20

- 脳半球は間脳の2/3を覆っている

CS 21

- 大脳半球は間脳の表面の3/4を覆っている
- 島が脳半球の表面でかすかな凹面として認識される

CS 22

- 島に皮質板が出現し始める

CS 23

- 大脳半球は間脳の外側表面のほとんど全体を覆う
- 脳はクモ膜下腔の兆しであるゆるい組織によって取り囲まれている

間脳

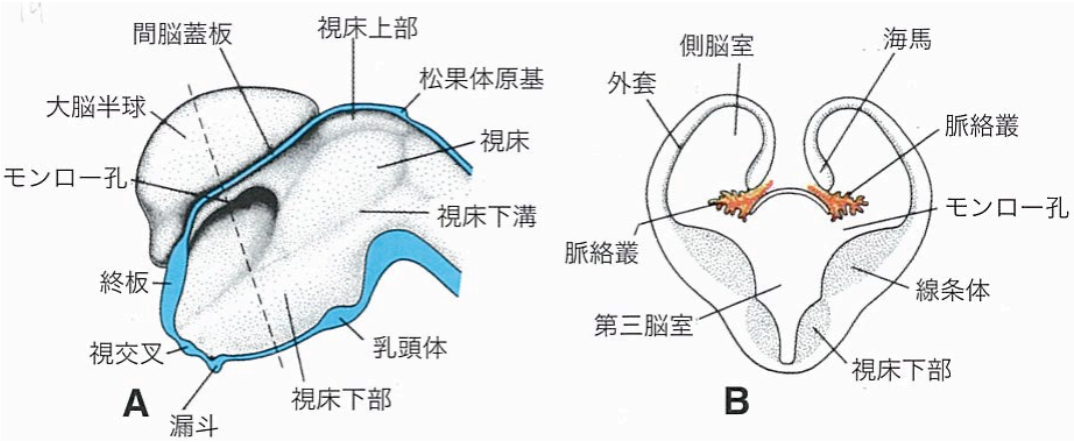

第7週

CS 19

- 視床髄条が手綱核に達する
- 手綱の横連合が発達し始める

CS 21

- 視床上部は背側の溝の出現により区別される

CS 23

- 第3脳室の脈絡叢が間脳に薄い覆いとして存在する

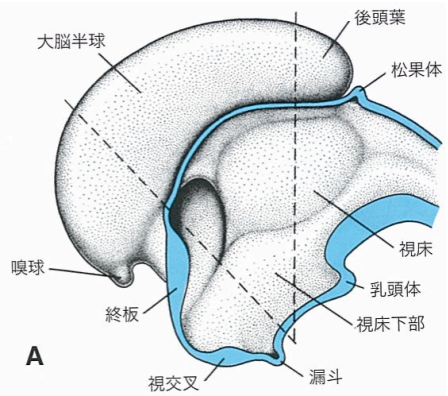

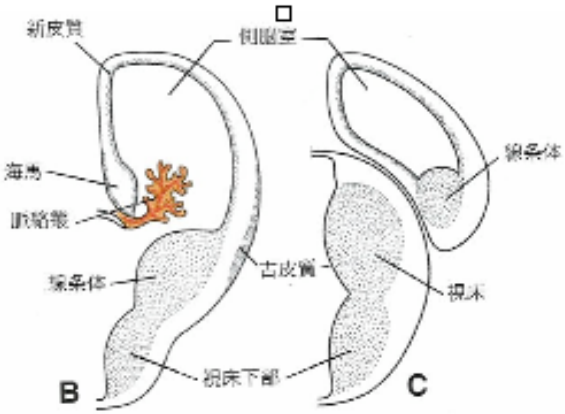

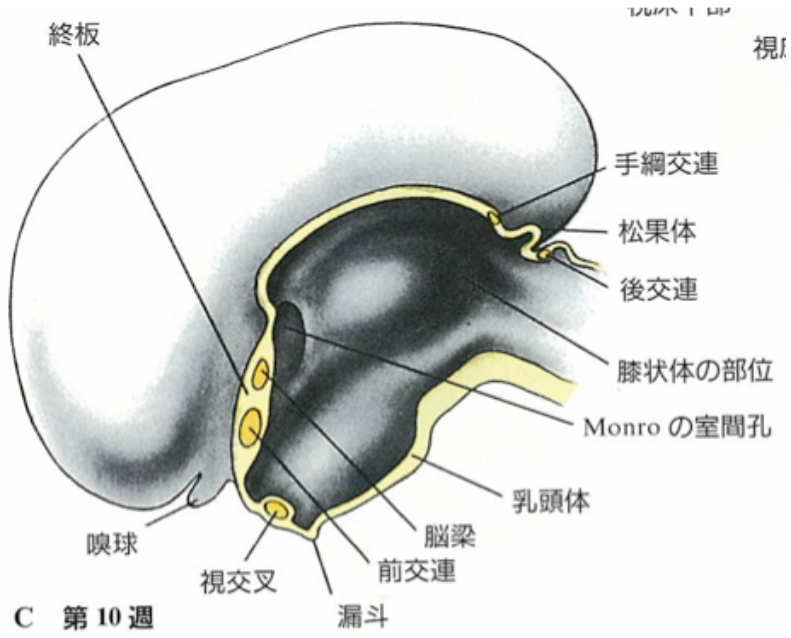

第8週

菱脳

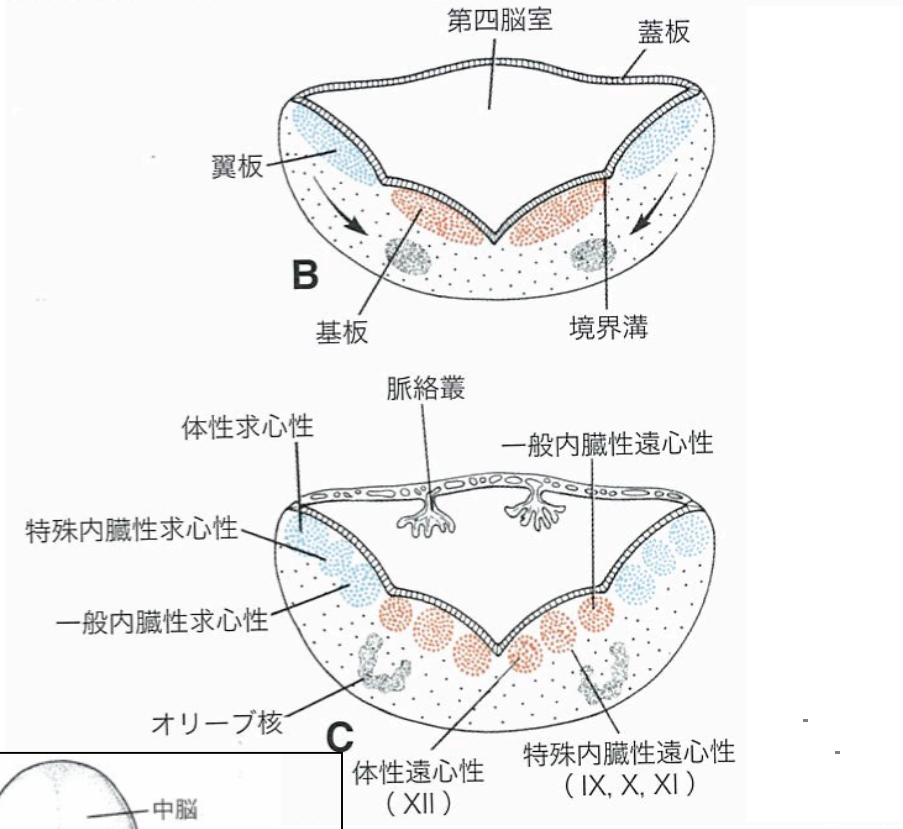

CS 19

- オリーブ核と弓状核形成のための細胞の移動が始まる
- 第四脳室に脈絡叢が存在

CS 20

- 小脳鎌の原基が形成され始める

CS 21

- オリーブ核が菱脳に出現する

CS 23
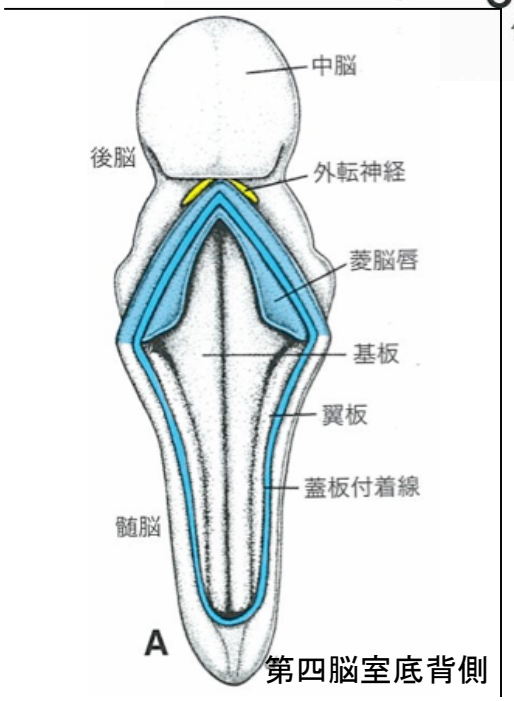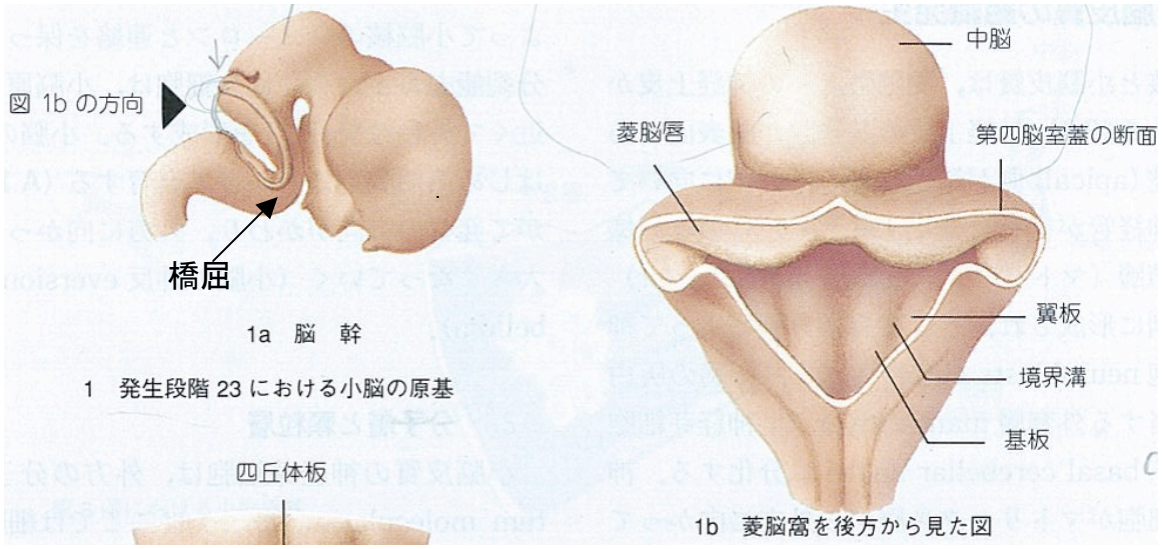
- 橋屈の発生→小脳の原基