Carnegie Stage 17
~Internal form~

7月13日

上田　愛瑠萌

Summary

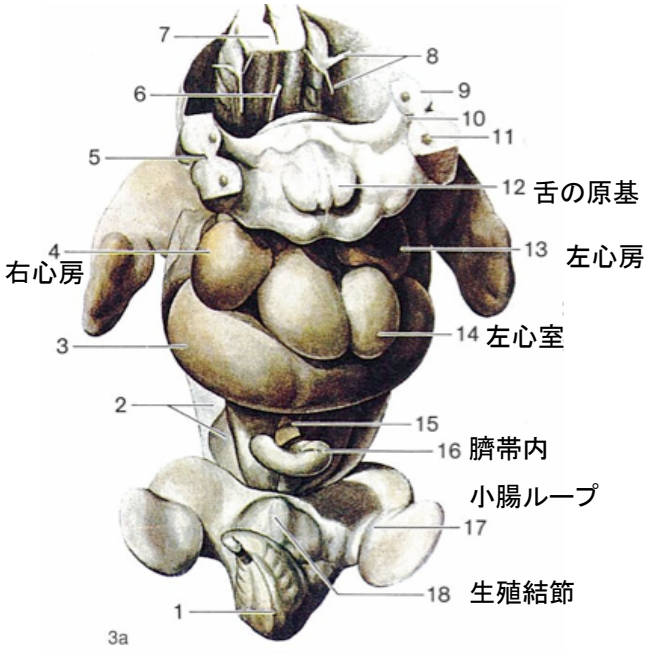

3 11.7mm 胚子の解剖標本

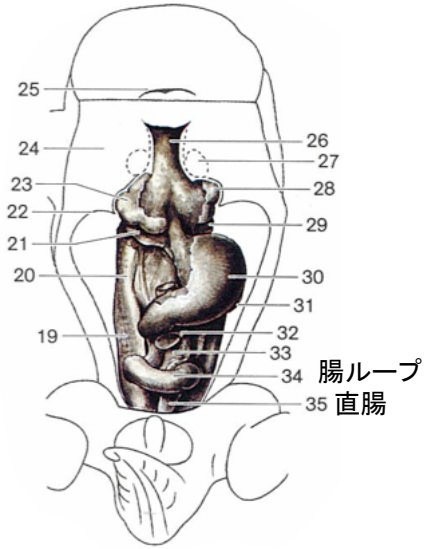

- 心臓血管系
  - 二次孔と半月弁が現れる。(CS15〜17)
  - 一次孔の消失と房室間の隆起の融合が起こる。(CS16〜18)
- 消化器系
  - 原始口蓋が現れる。
  - 腹側膵と背側膵が融合する。
  - 虫垂が見分けられる。
- 呼吸器系
  - 気管支樹に弓状の芽が現れる。
- 泌尿器系・生殖器系
  - 中腎が作動し、杯が発達する。
  - 尿生殖洞は二つの領域になる。
- 骨格系
  - 脊椎椎体の一部および上腕骨、橈骨で軟骨化が始まる。
- 神経系
  - 将来の嗅球が示される。
- 眼
  - 網膜の裂け目がほとんど閉じる。
  - 水晶体腔が三日月形になる。
- 耳
  - 半器官は突出するが、まだ現れない。
  - 耳小骨は見分けられる。

心臓血管系　Cardiovascular System

•心臓の主要中隔の形成が続く。

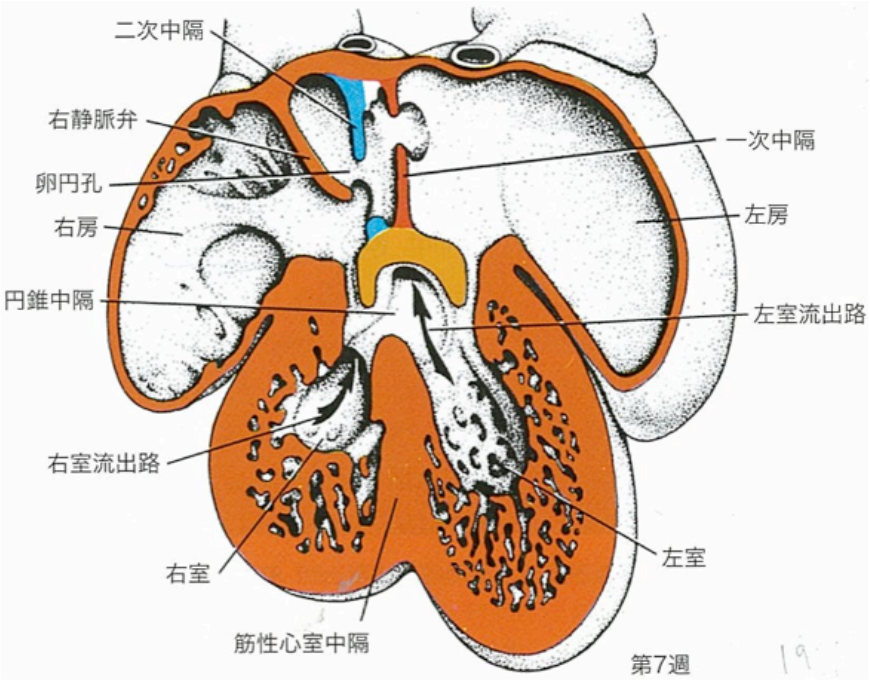

房室管

- 左右の房室管が完全に分かれる。
  - 房室間の隆起の融合による

心房

- CS17までに一次孔は消失し、二次孔が広がる。

心室

- 心室中隔が発達するが、室間孔は閉じない。
  - 右心室と左心室の交流が可能
- 第7週末までに、心球隆起と心内膜床の融合により閉鎖

心臓血管系　Cardiovascular System　2

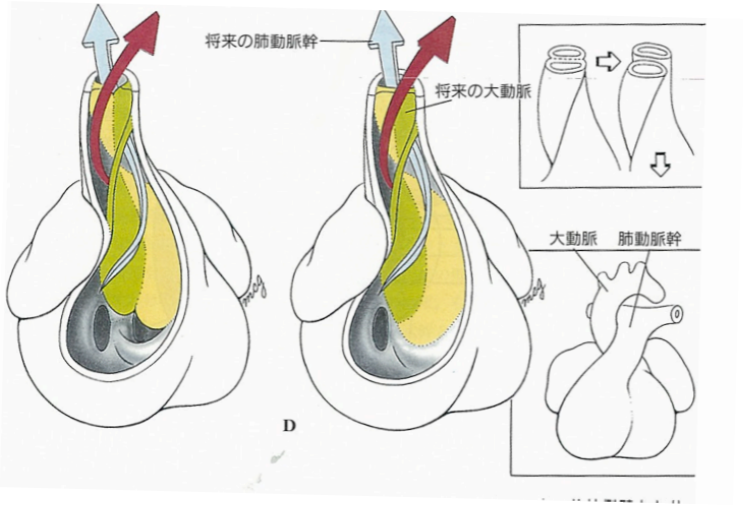

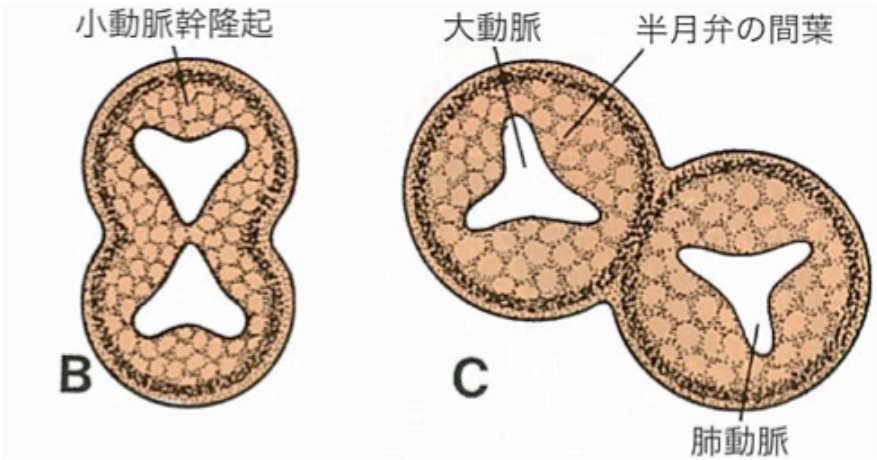

大動脈・肺動脈

- 大動脈肺動脈中隔の形成
  - 動脈幹隆起が心球隆起につながる。
  - 心室からの血流により、らせん状に形成

  →肺動脈幹は上行大動脈のまわりをねじれるように走る。

半月弁

- 僧帽弁と三尖弁の位置を示すが、まだ凝集した間葉である。
- 半月弁に近いところで大動脈と肺動脈の分離は完了している。
- 心内膜は内腔との連続を保っている。

消化器系　Digestive System

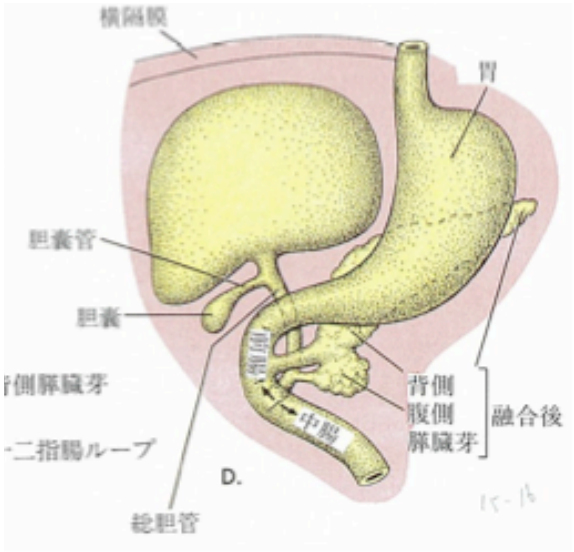

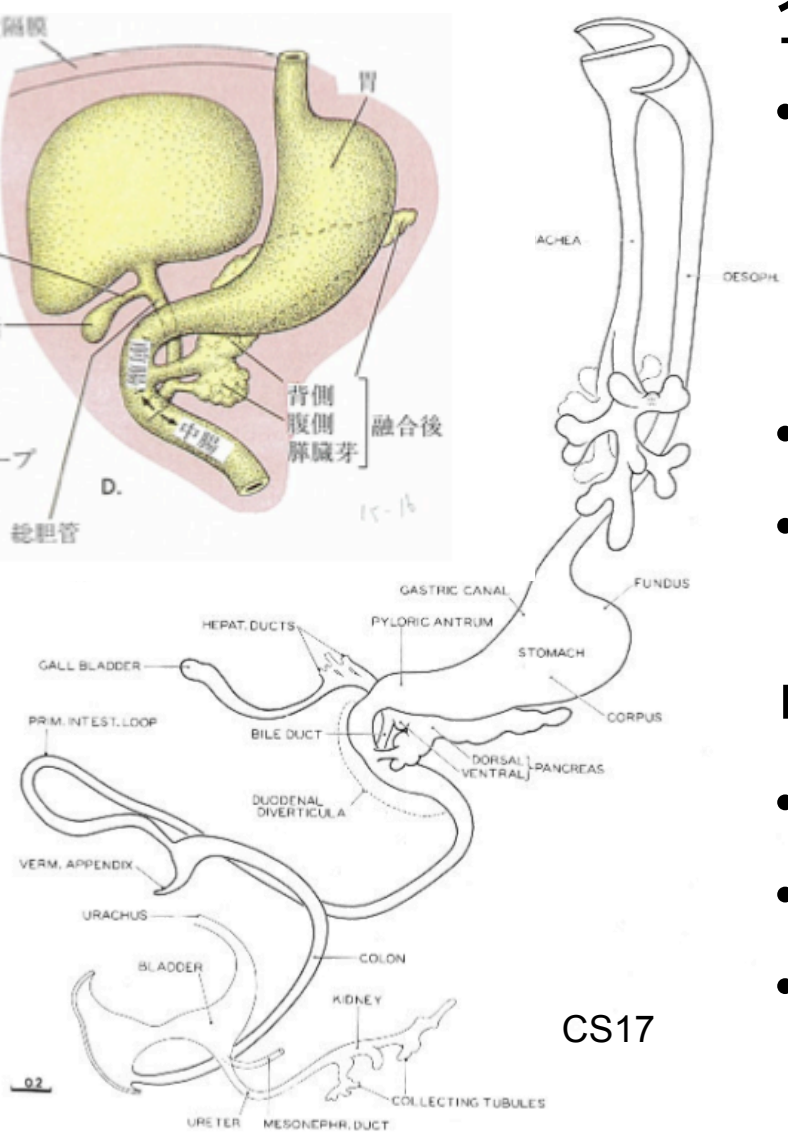

CS17

全体

- 歯牙発生上皮の6つの領域が区別できる。
  - 4つ：上顎
  - 2つ：下顎
- 相対的に各消化器が長くなる。
- 組織の外観が、成長した形に近くなる。

中腸

- 腸ループは臍帯内に突出する。
- 虫垂が盲腸から区別できる。
- 結腸により、盲腸は体の右側に押される。

消化器系　Digestive System 2

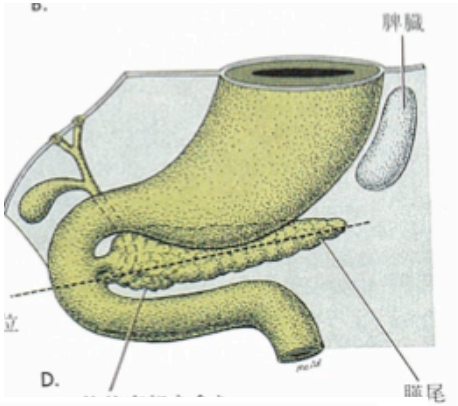

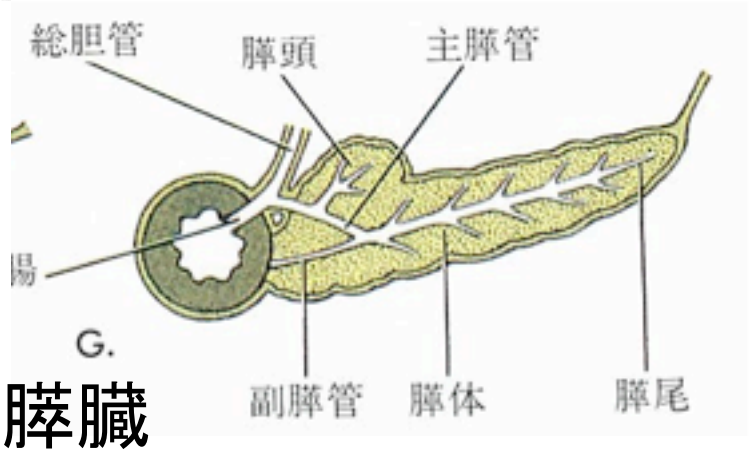

膵臓

•腹側膵臓芽が背側に移動し、

背側膵臓芽と融合する。

　－それぞれの導管はまだ吻合していない。

十二指腸

- 上皮の急激な増加により、紡錘型となる。
- 十二指腸の上皮は、憩室と小胞からなる。

肝臓

- 急激に成長して腹腔の大部分を占める。
- 造血機能活性の兆候が見られる。
- 肝外胆管系の管腔は上皮細胞により閉塞している。
  - 後に管の先端が管細胞に変化することによって管腔が形成される。

呼吸器系　Respiratory System

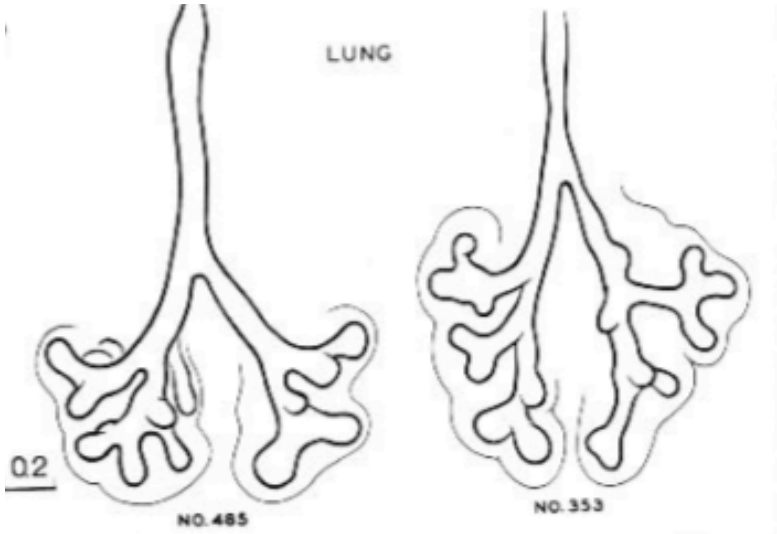

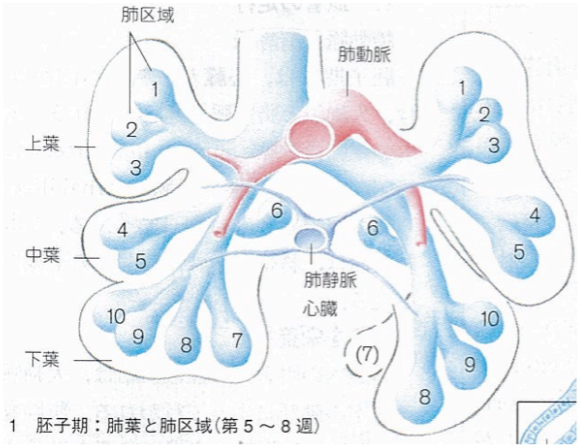

1　胚子期：肺葉と肺区域（第５～８週）

- CS17は腺様期である。
- CS17までに、肺の消化器系からの分離は完了している。
- 二次気管支がさらに二分岐を繰り返す。
- 体腔上皮由来の内臓間葉組織も発達する。
  - 区域気管支芽が気管支肺区域を表す。
    - 右肺：上葉・中葉・下葉
    - 左肺：上葉・下葉
- 間葉組織の凝集が見られるものもある。
  - 将来の気管の軟骨
- 左右の肺動脈が目立つようになる。

泌尿器系　Urinary System

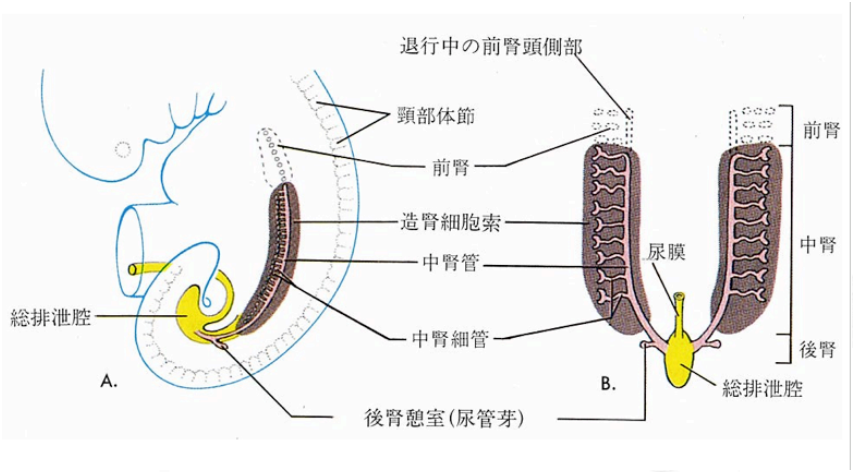

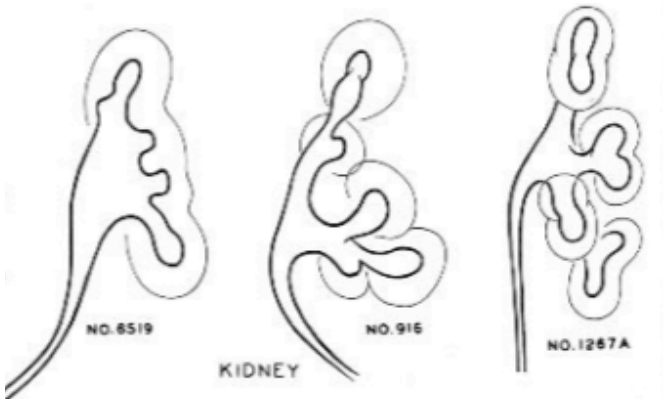

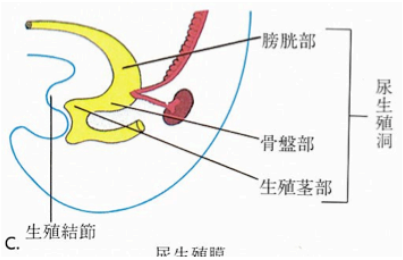

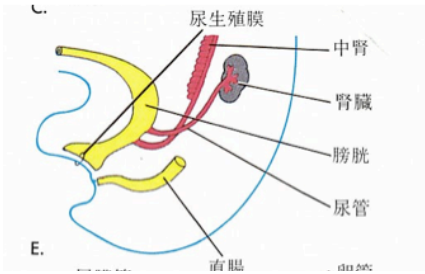

- 中腎の糸球体嚢の腹側板に上皮プラークが形成される。
  - 尿の産生が可能になる。
- 腎盤(腎盂)の先端がわかれて腎杯になる。
  - 主に3つの大腎杯
  - 小腎杯
- 尿生殖洞
  - 骨盤部(膀胱ー尿道管)
  - 生殖茎部

生殖器系　Reproductive System

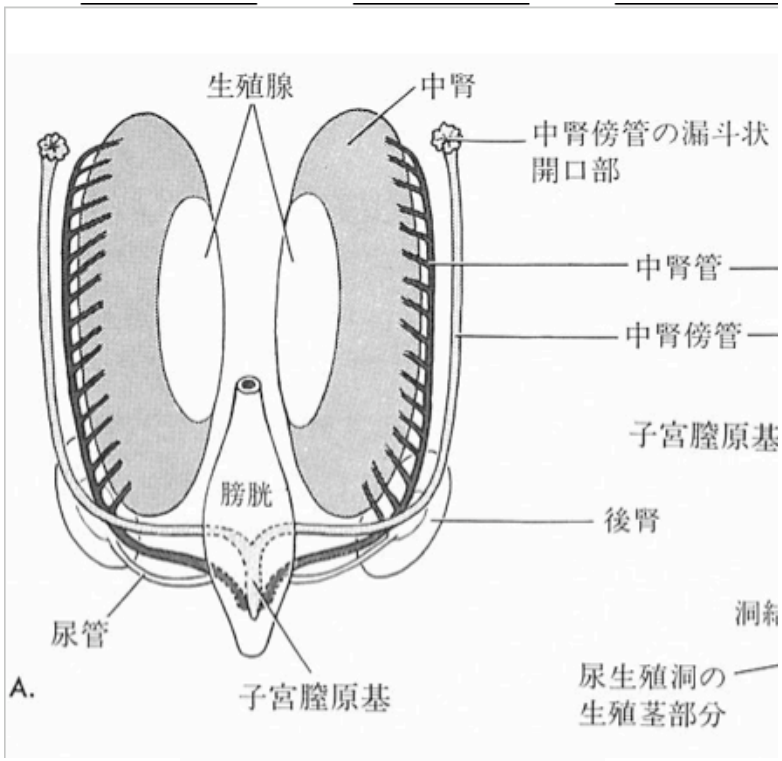

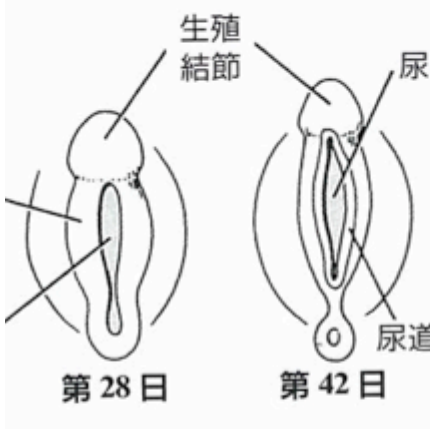

まだ性別は判断できない

→未分化期

生殖管

- 2対の生殖管が発達する。
  - 中腎管（ウォルフ管）
    中腎傍管（ミュラー管）
    - 体腔上皮の陥入による。
    - 正中部で融合→Y字型の子宮膣原基
    - 漏斗状の開口部を持つ。

外生殖器

- 生殖結節→生殖茎

乳首の形成

骨格系　Skeletal System

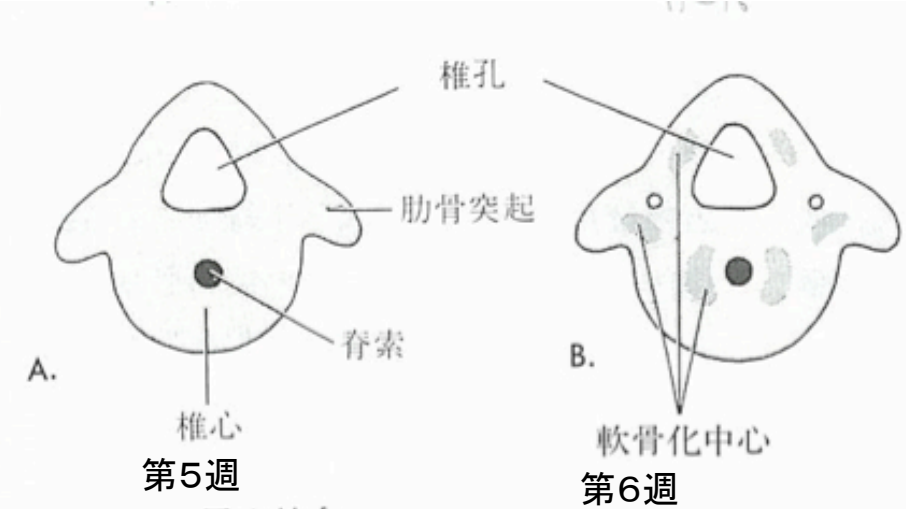

第5週　第6週

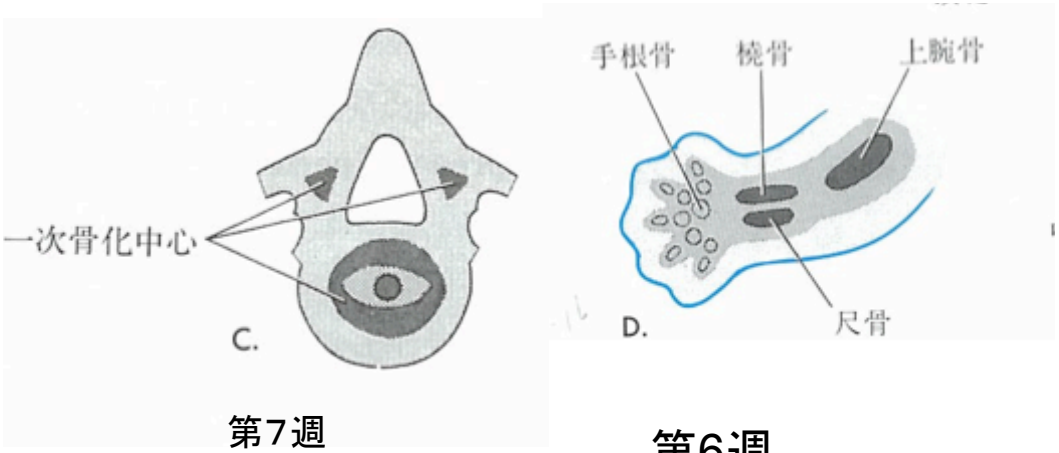

第7週　第6週

- 脊椎中心に軟骨化中心・一次骨化中心が出現し、軟骨化が始まる。
- 上・下肢芽の骨格
  - CS15～16：間葉組織
  - CS16～18：軟骨化

  上腕骨・橈骨など。

脳周囲の間葉組織から神経頭蓋が発生する。

- 頭蓋骨
  - 神経頭蓋→頭蓋骨底
  - 内臓頭蓋→耳小骨

神経系　Nervous System

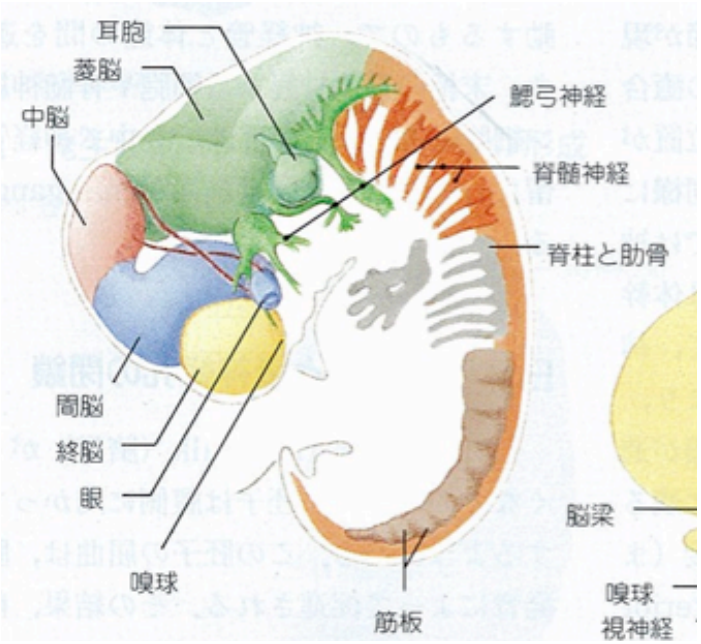

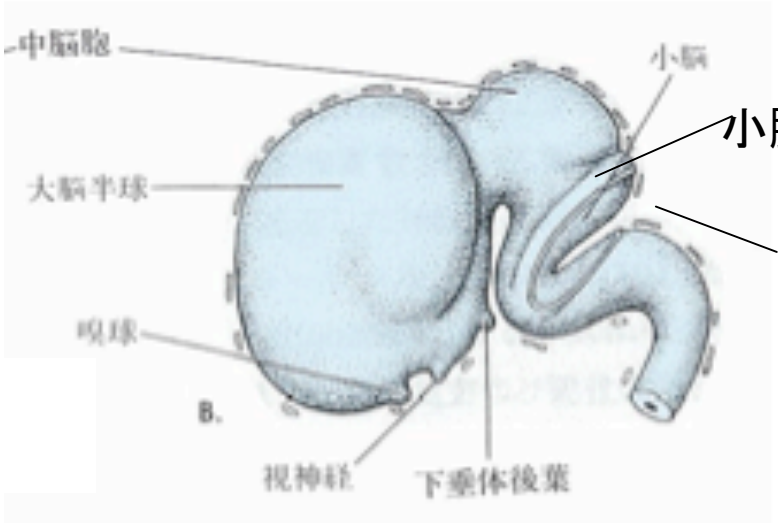

◎菱脳域

髄脳

- 菱脳節はまだ見られるが、橋屈は正中面では見られない。
- 特殊内臓遠心性核群の移動はまだ続いている。
  - 初めに三叉神経核が定着する。

後脳

- 前庭・三叉小脳性の神経線維が小脳に向かって走り、小脳の厚さを増す。
- 小脳板が確認できる。

神経系　Nervous System　2

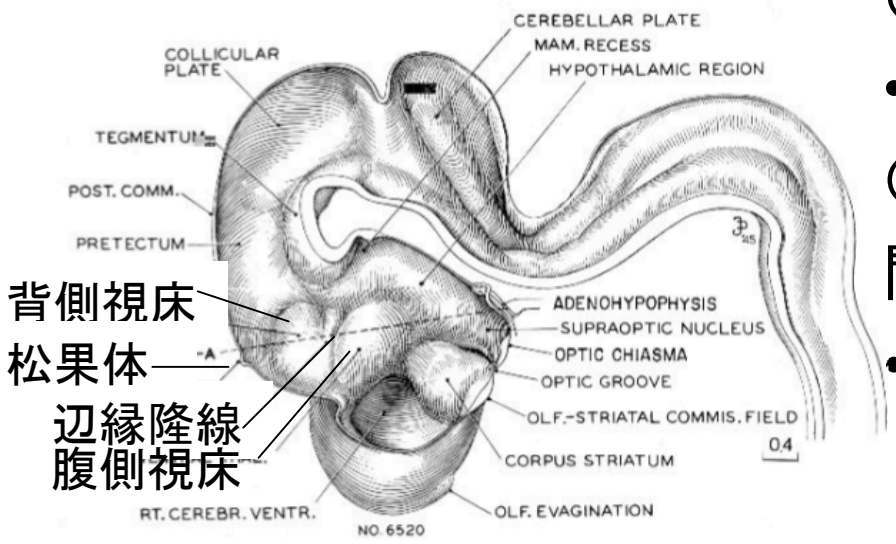

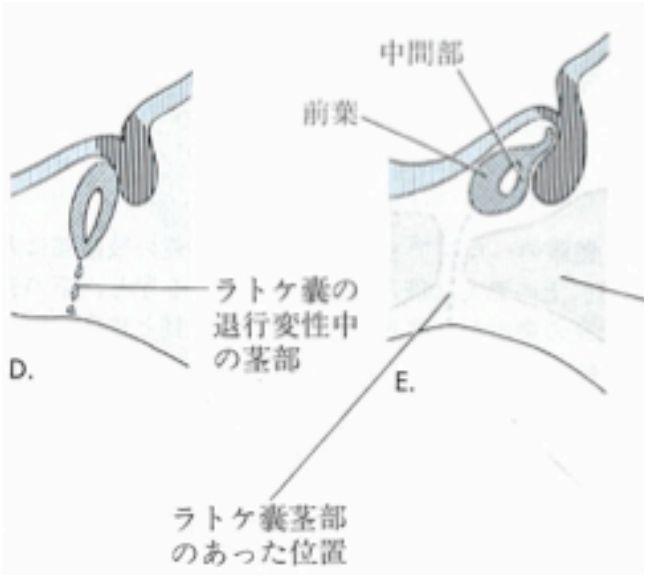

◎中脳域

- 範囲の大部分に中間層を有する。

◎前脳域

間脳

- 視床
  - 腹側視床：中間層をもつ
  - 背側視床：発達初期段階
- 松果体
  - 間脳の天井の正中憩室として発生する
- 下垂体
  - 腺性下垂体：口腔外胚葉由来
    →第6週で口腔との連絡消失
  - 神経性下垂体：神経外胚葉由来
    →全ての胚で明確な外転を示す

神経系　Nervous System　3

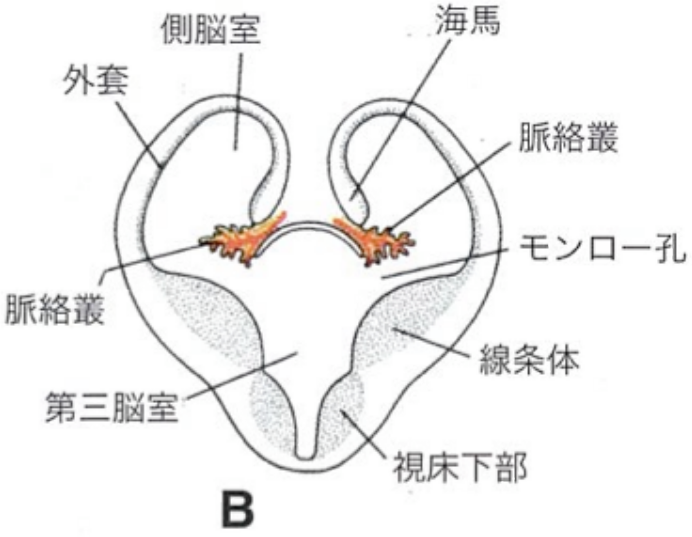

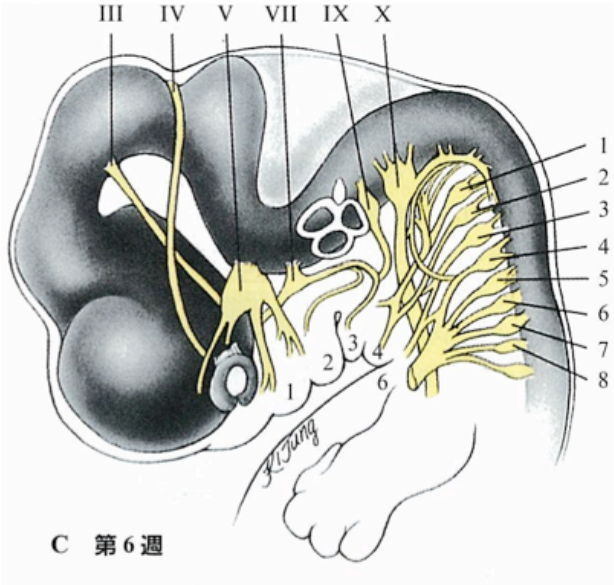

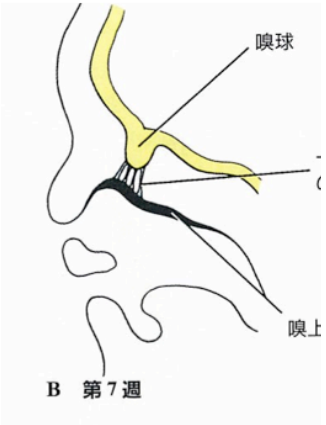

終脳

- 線条体
  - 第6週の間に、各半球の床の著明な隆起として出現
  - 線条体を覆う部分は、将来の島を示す。

大脳

  - 大脳は全体の1/3の大きさ。

- 嗅球
  - 脳の表面のわずかな突起
  - 嗅線維は細い束を作り、尾側から脳壁に入る。
- 脳神経
  - 第6週までに、耳神経節を除く全ての副交感神経説が明澄になる。
- 硬膜の境界層が作られ始める。

眼　Eye

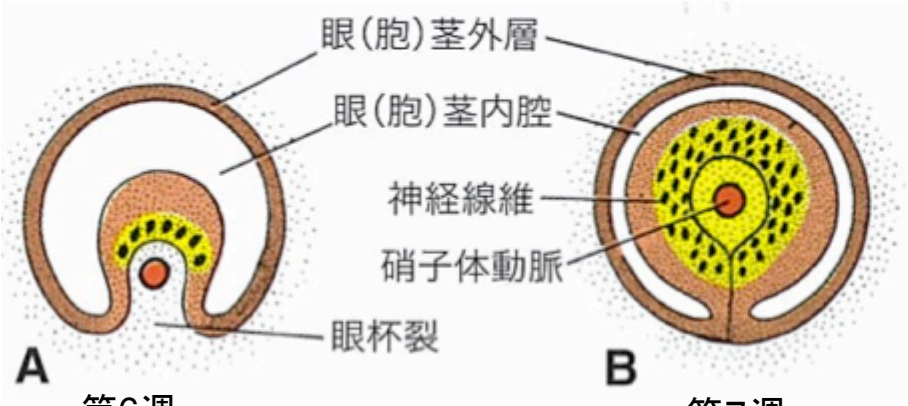

第6週　　第7週

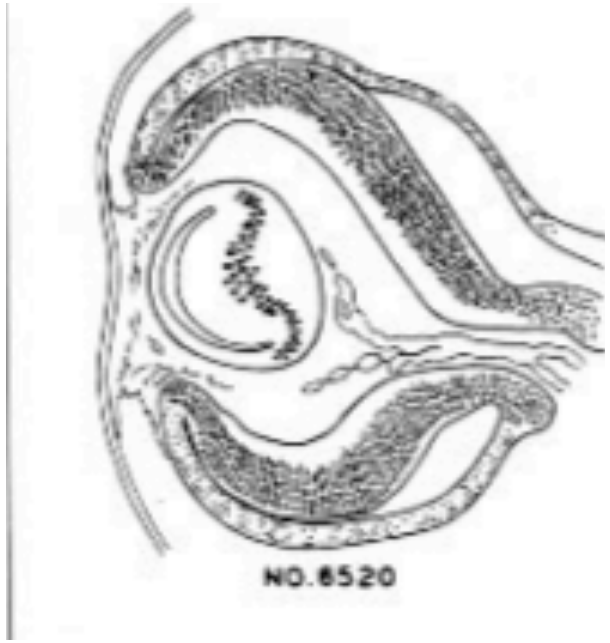

- 網膜色素がはっきり見える。
- 網膜(特に黄斑部)がさらに発達する。
  →2つの網膜層
  - 網膜色素上皮
  - 神経上皮→神経網膜

  →眼杯裂の閉鎖
- 水晶体線維の発達により、水晶体胞の形の変化が次第に起こる。
  Dの形→三日月形

耳　Ear

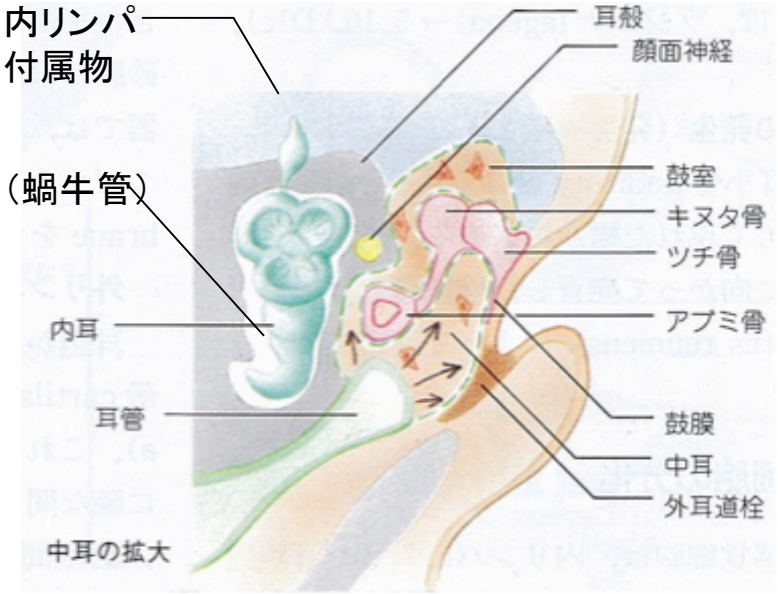

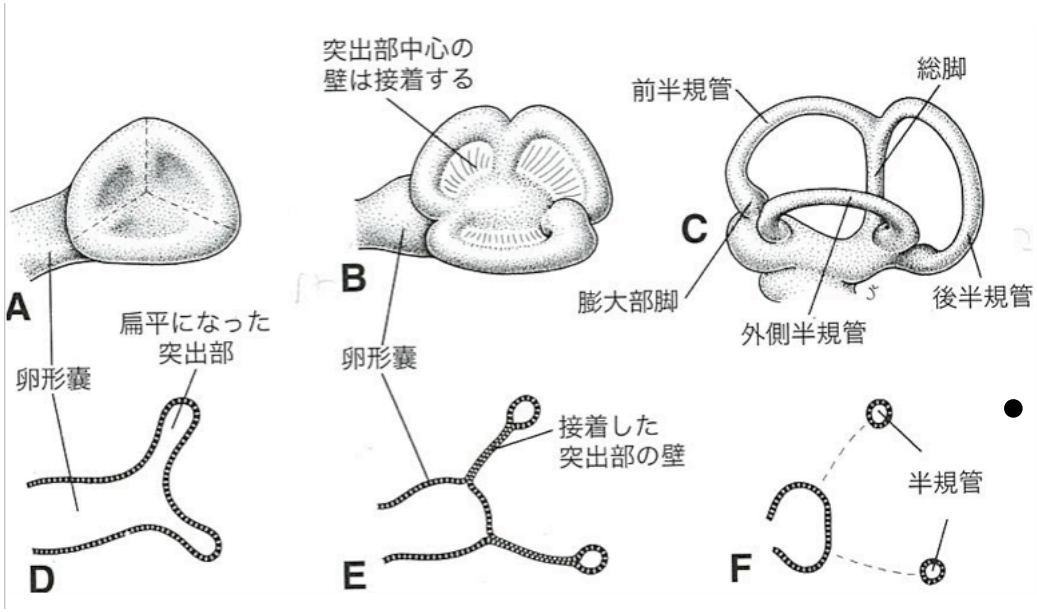

- 内リンパ付属物は比較的大きな壁の薄い紡錘型の嚢。
- 膜迷路の先端が伸長
  →将来の蝸牛管
- 前庭部の憩室壁の中央部は接着し、半規管を作る。
  - CS17ではまだ半規管は現れていない。
- 間葉の中に耳小骨が見られる。