Carnegie Stage 16

∽external form∽

Stage 16

- 排卵後　37日
- 体長　8〜11mm

外表

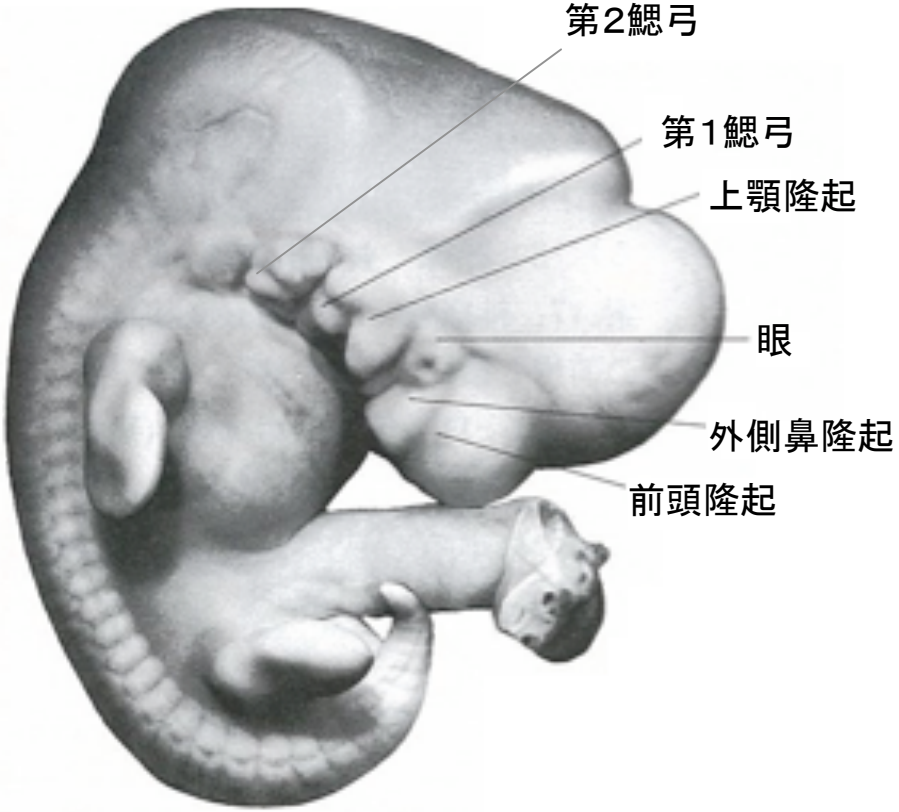

右側面、9.6 mm 胚子

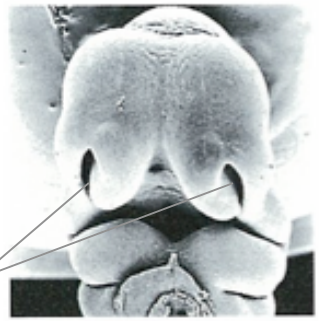

A 第 6 週初め

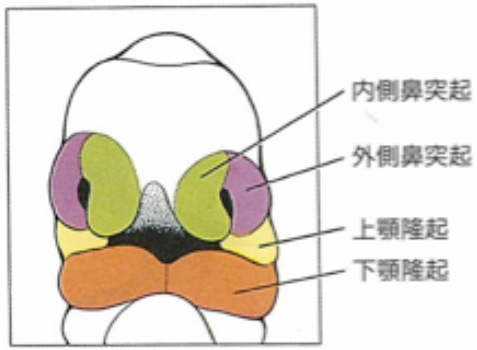

B 第 6 週初め

鼻窩

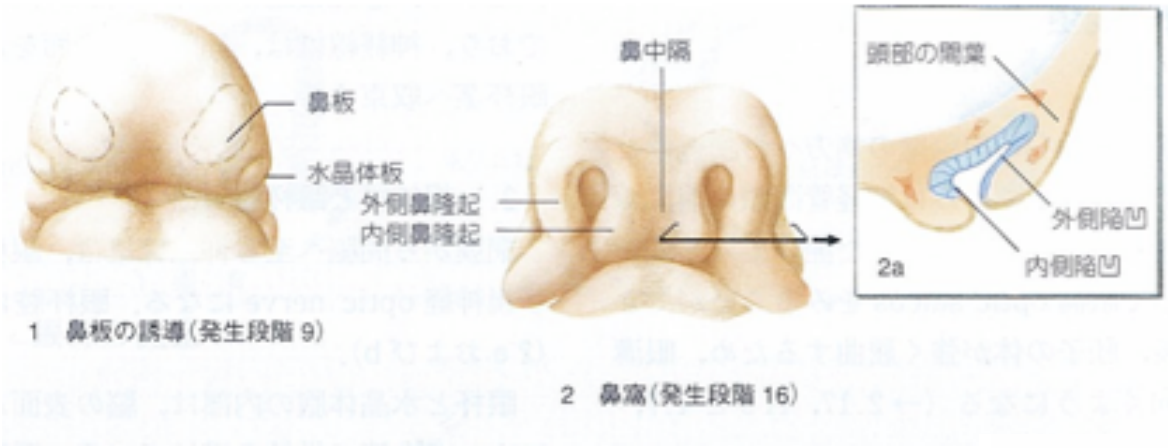

1　鼻板の誘導（発生段階 9）

2　鼻窩（発生段階 16）

- 左右の鼻窩は離れている
- 上顎隆起が内側鼻隆起を圧迫
  →鼻窩が腹側を向くようになる

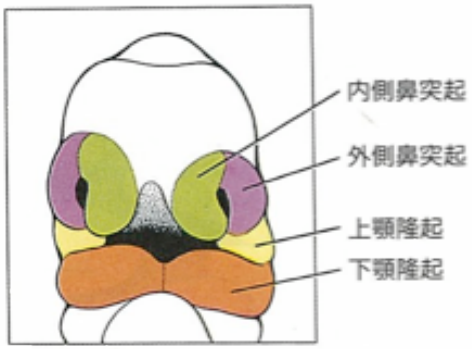

第 6 週初め

網膜色素

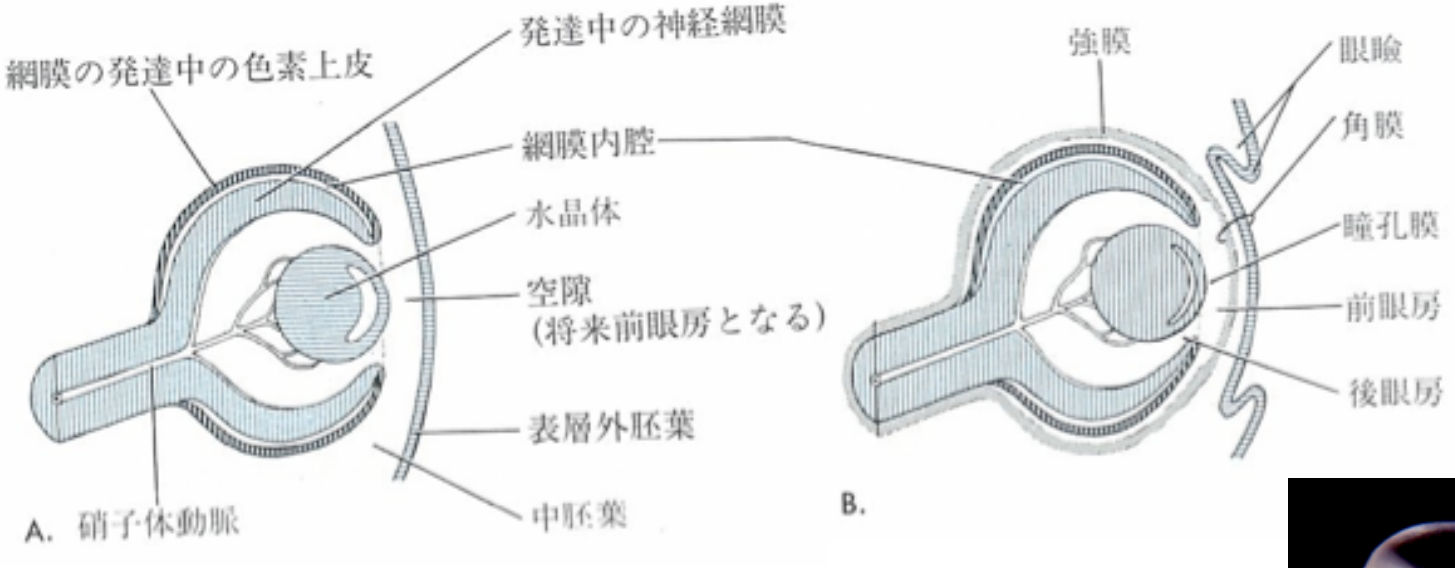

- 網膜色素が見える

脳→眼杯 ｛ (外)網膜色素上皮*
(内)神経網膜

鰓弓

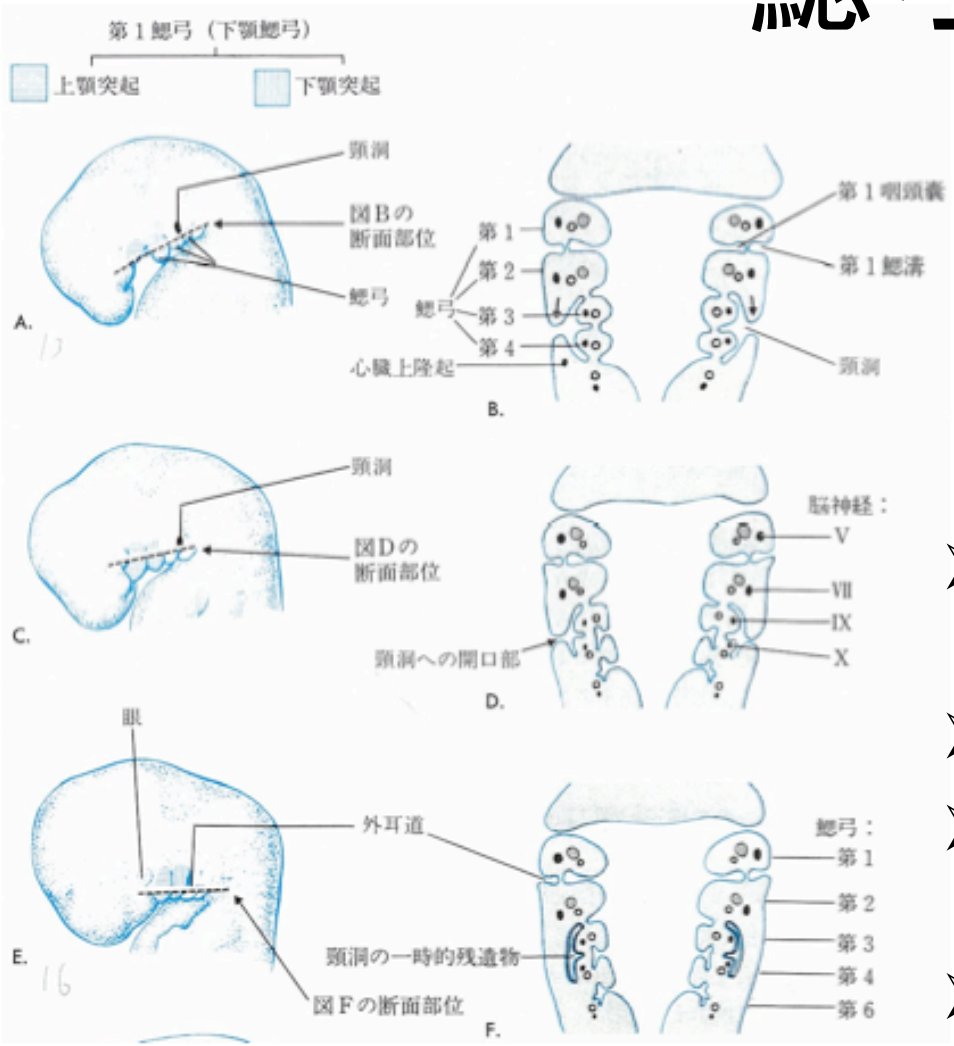

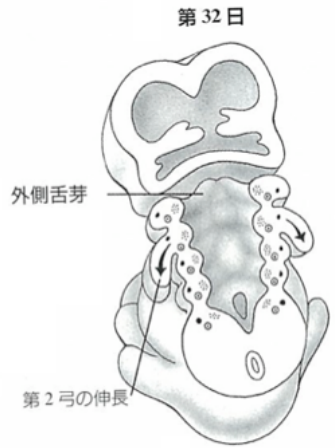

- 下顎弓と舌骨弓が側面から部分的に見えなくなる
- 舌骨弓がより大きくなる
- 第３，４鰓弓は表面から見えなくなる
- 頸洞は小さくなる

耳介小丘

E.　耳介の発生

- 耳介小丘が現れる
- 初期の外耳は低位にある

　　→下顎の発達に伴って上昇

体肢

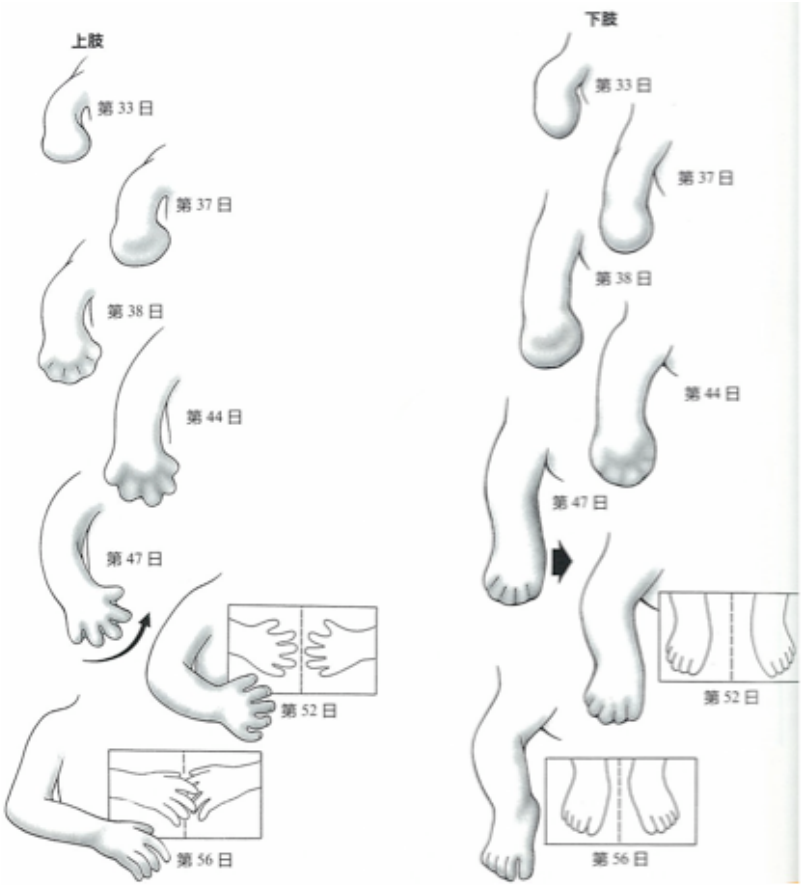

- 手板の発達
- 大腿、下腿、足が見分けられるようになる

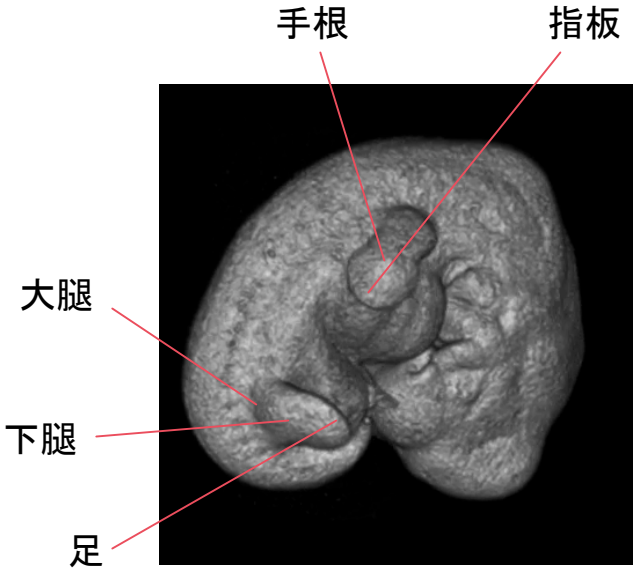

下肢芽の分化

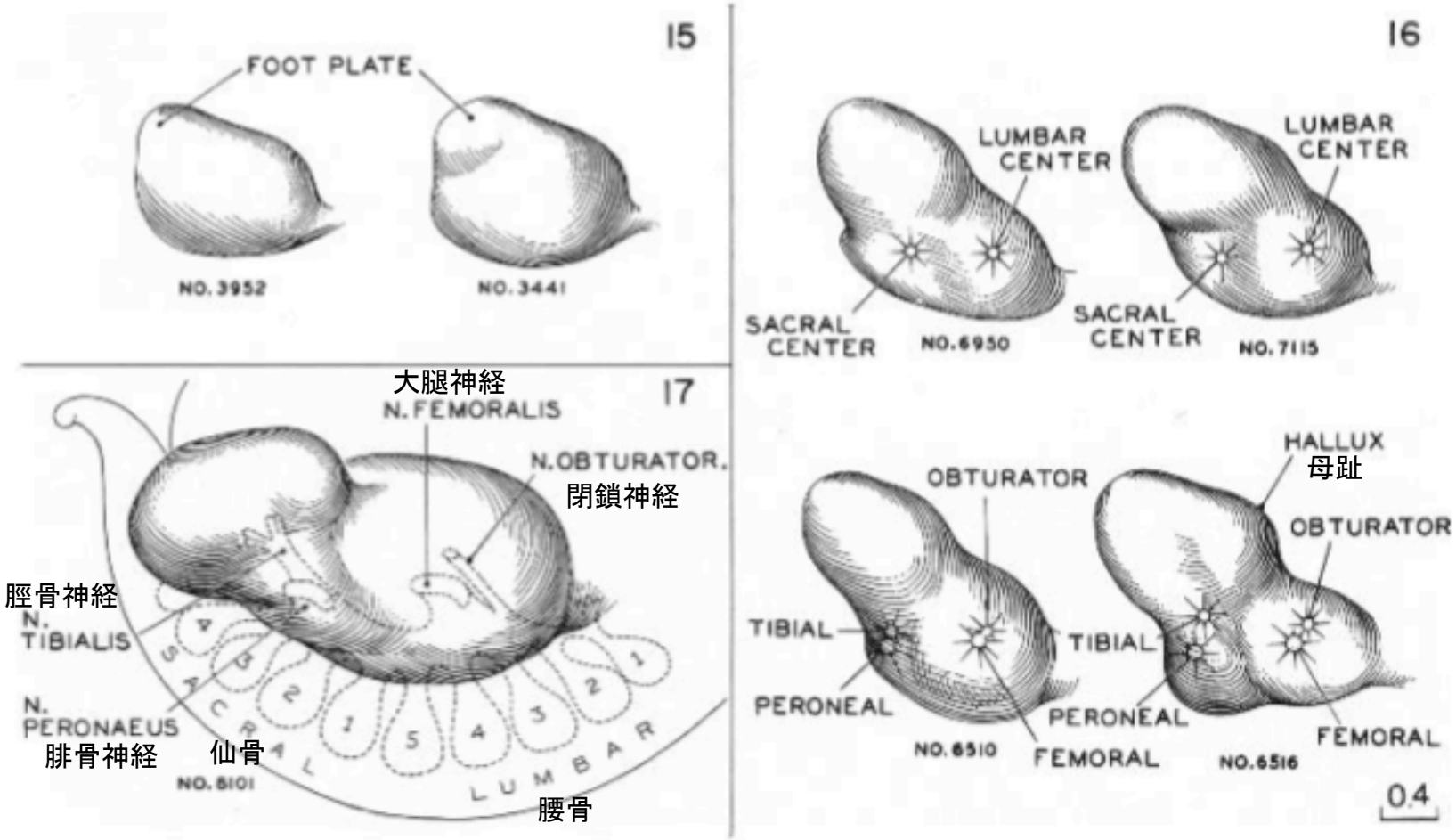
15
FOOT PLATE
NO. 3952
NO. 3441
16
LUMBAR CENTER
LUMBAR CENTER
SACRAL CENTER
NO. 6950
SACRAL CENTER
NO. 7115
17
大腿神経
N. FEMORALIS
N. OBTURATOR.
閉鎖神経
脛骨神経
N. TIBIALIS
N. PERONAEUS
腓骨神経
仙骨
NO. 8101
腰骨
SACRAL
LUMBAR
OBTURATOR
HALLUX
母趾
OBTURATOR
TIBIAL
TIBIAL
PERONEAL
PERONEAL
FEMORAL
FEMORAL
NO. 8510
NO. 6516
0.4

鼻・口

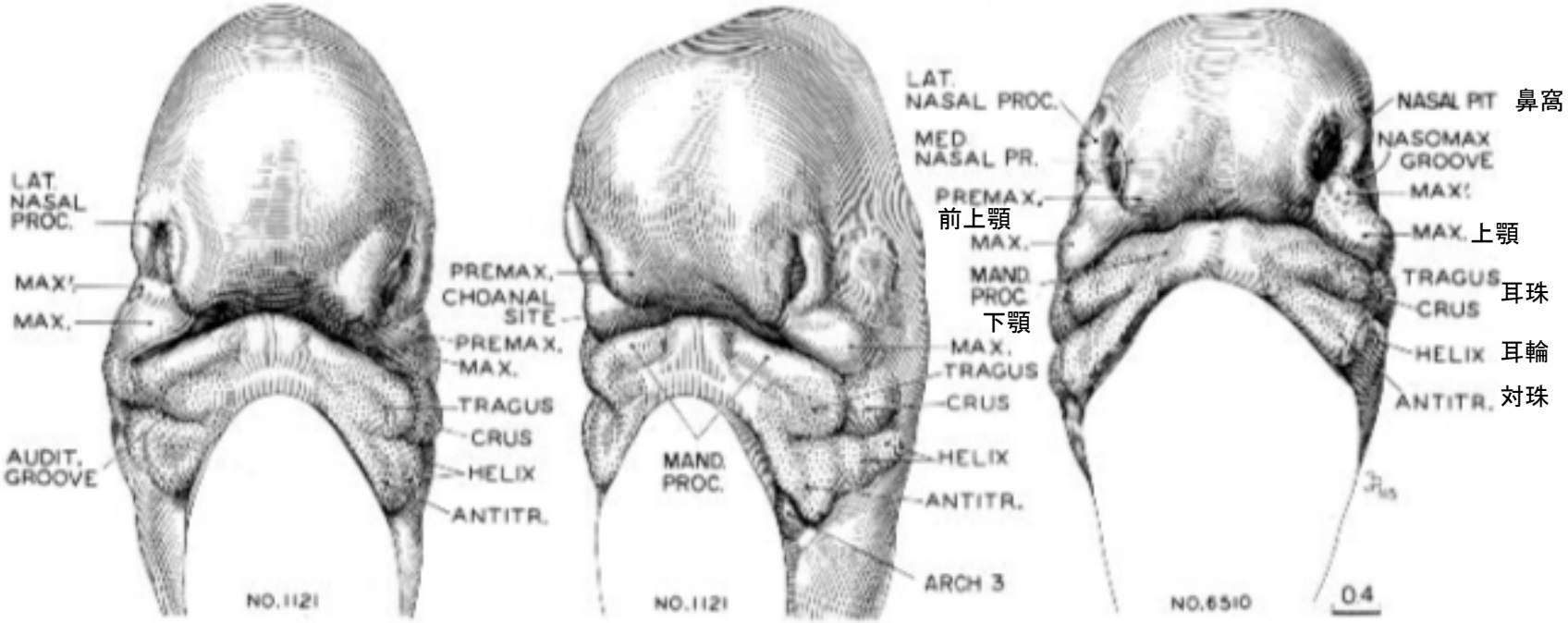
LAT. NASAL PROC.
MAX'.
MAX.
AUDIT. GROOVE
NO.1121
PREMAX.
CHOANAL SITE
PREMAX.
MAX.
TRAGUS
CRUS
HELIX
ANTITR.
MAND. PROC.
NO.1121
LAT. NASAL PROC.
MED. NASAL PR.
PREMAX.
前上顎
MAX.
MAND. PROC.
下顎
MAX.
TRAGUS
CRUS
HELIX
ANTITR.
ARCH 3
NASAL PIT 鼻窩
NASOMAX GROOVE
MAX'.
MAX. 上顎
TRAGUS
耳珠
CRUS
HELIX 耳輪
ANTITR. 対珠
NO.6510
0.4