Carnegie Stage 15 internal form

平成２１年７月7日（火）

布村さゆり

Summary

- 心血管系：二次孔が心臓内で発達し始める
- 消化器系：明瞭な腸管ループと盲腸が存在する
- 呼吸器系：肺芽 が気管支内に現れる
- 泌尿器系：腎盂が発達し、原始尿生殖洞が生ずる
- 神経系：将来大脳半球になる所がより正確な位置を示す
  旧線条体と新線条体は識別できるようになる
  松果体の原基が認識できるようになる
- 眼：網膜色素が現れる
- 耳：卵形嚢部が目立ってくる

心血管系Cardiovascular system

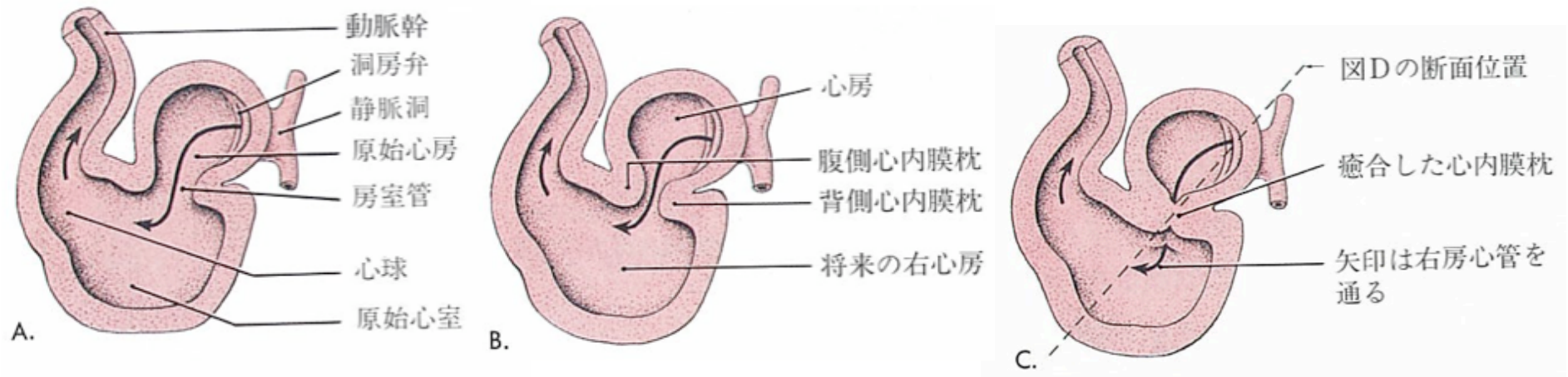

第4週および第5週の心臓の矢状断面の模式図

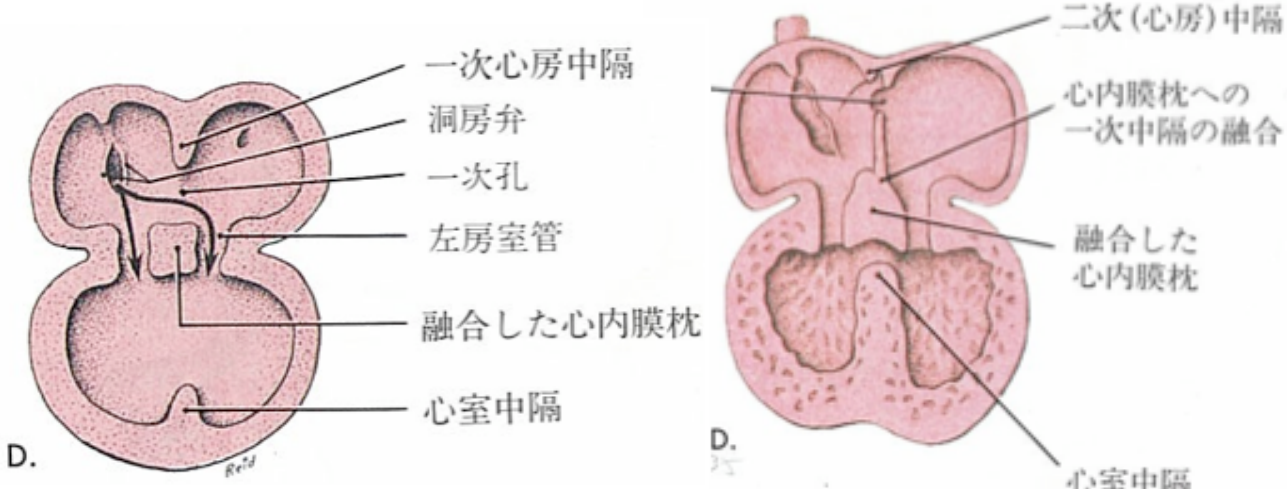

約35日

- 心房管を通る血流が左右の流れにわけられる
- 二次孔が心臓内で発達し始める

cardiovascular system

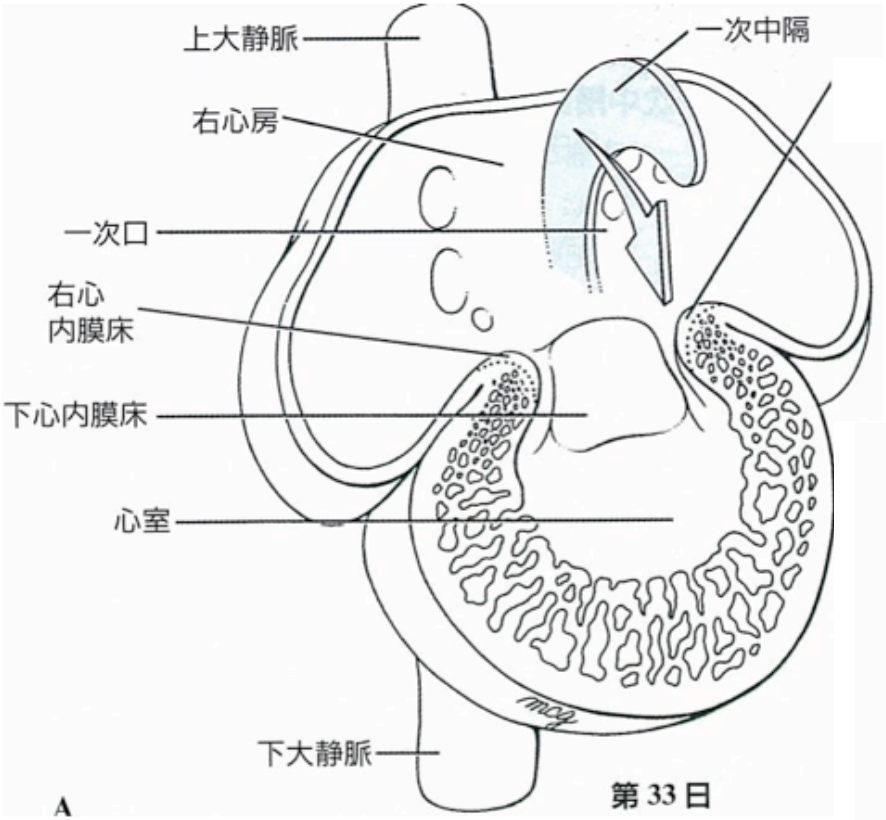

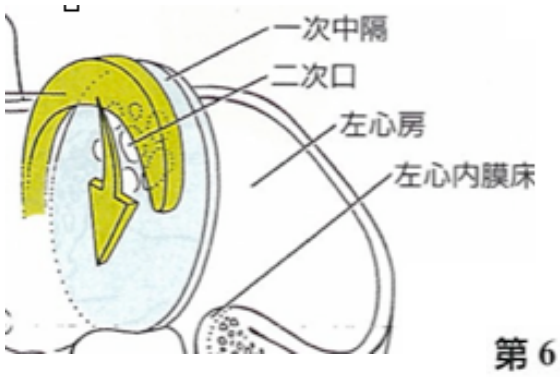

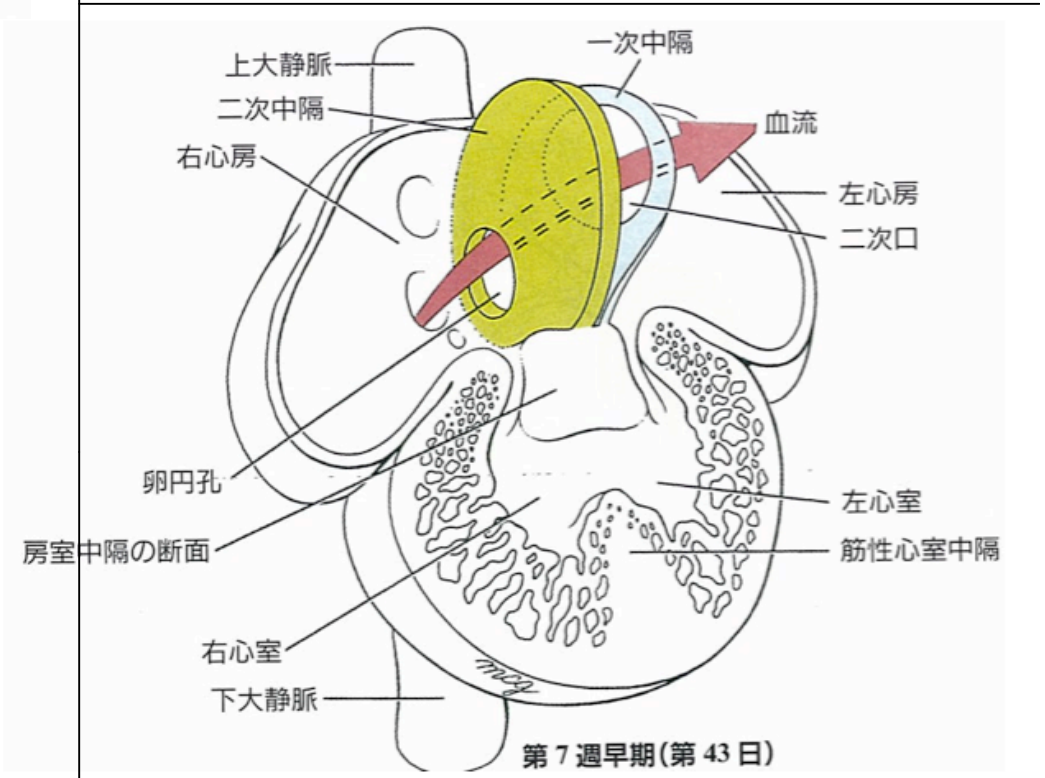

二次孔の形成

cardiovascular system

➢心ゼリーは主に動脈部分で見られ、心内膜の間を満たしている

➢この層は管の空間を補助する密な隆起として働くと同時に、大動脈からの逆流を阻止している

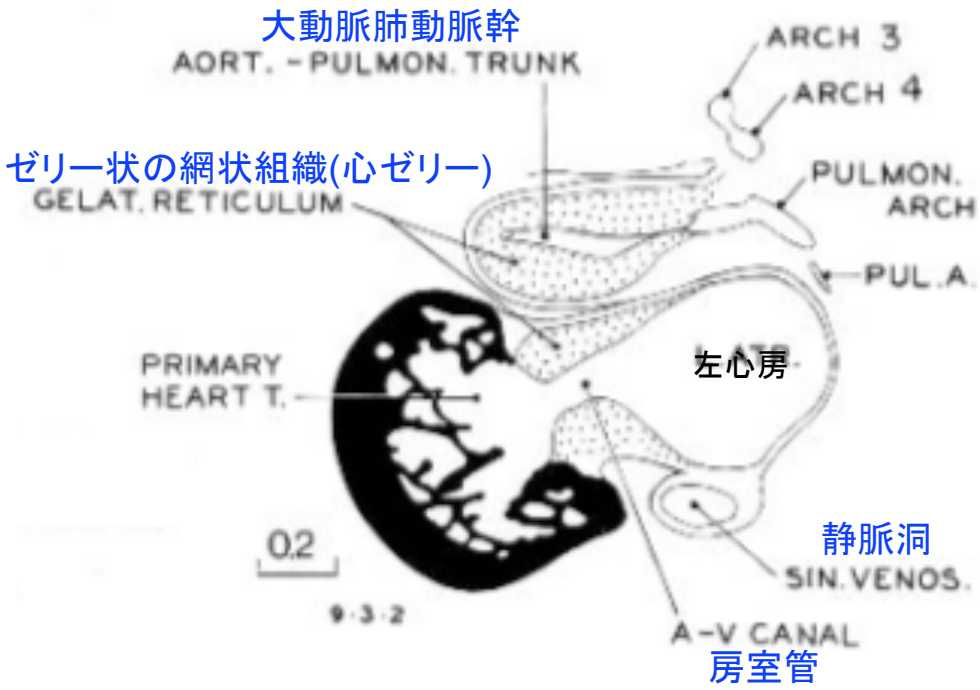

Stage15

cardiovascular system

➢左心室は右心室よりも大きく、厚い壁になる

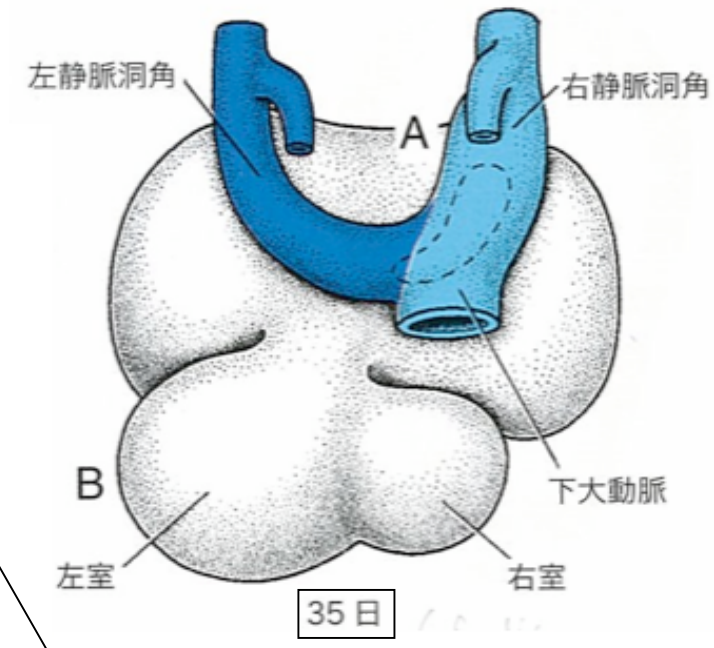

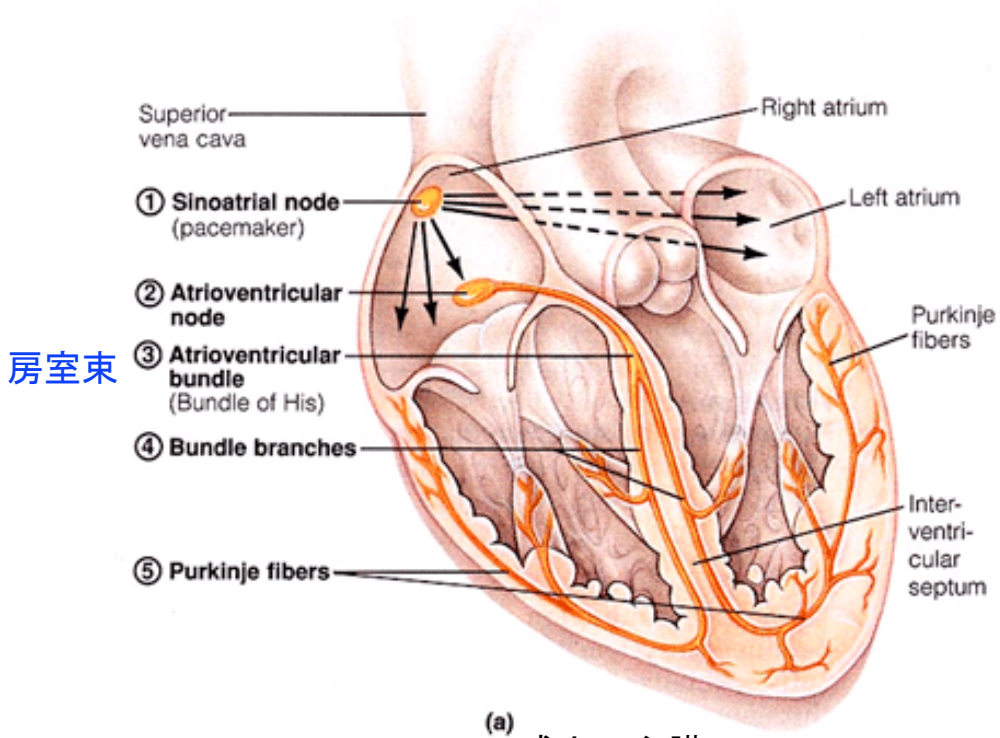

(a) 成人の心臓

➢房室束が発見された（Mall,1912）

消化器系Digestive system

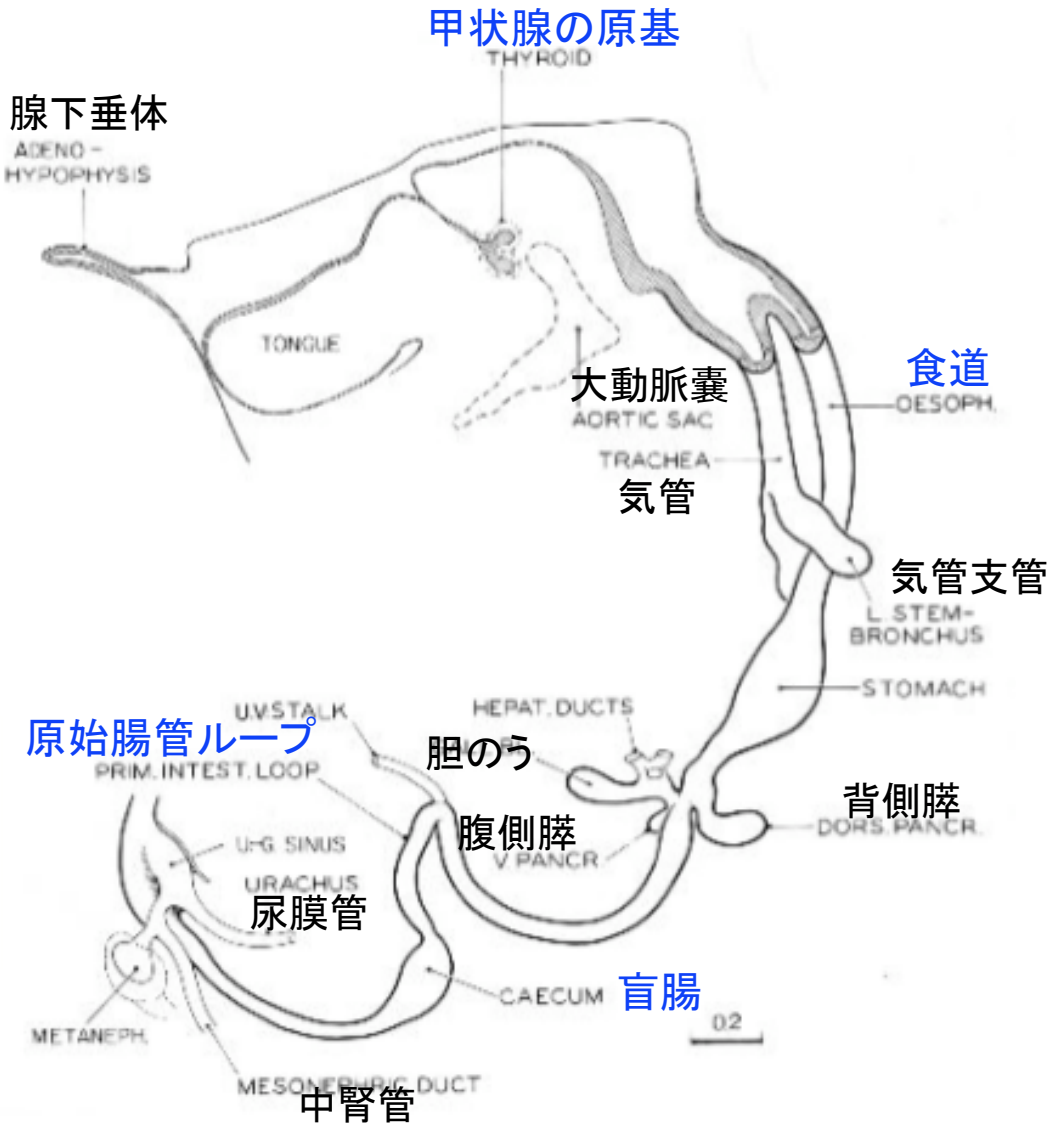

- 明瞭な腸管ループと盲腸が存在する
- 食道はさらに長くなり、原始気管支にまたがられている
- いくつかの例では、甲状腺の原基が咽頭上皮から分離することもある

呼吸器系Respiratory system

➢肺芽が発達し、将来の第二次気管支になる部分が局所の隆起によって目立つ

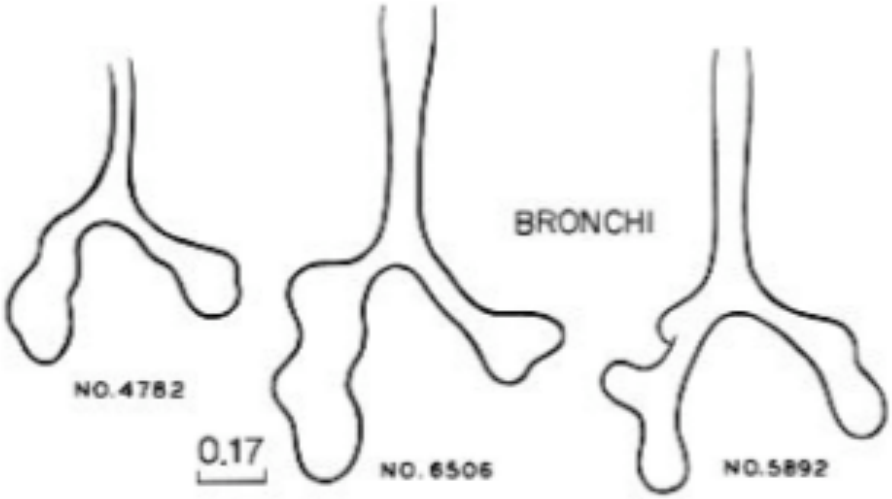

➢組織発生における発達が速く、例えばstage13,14,15を識別することができる

respiratory system

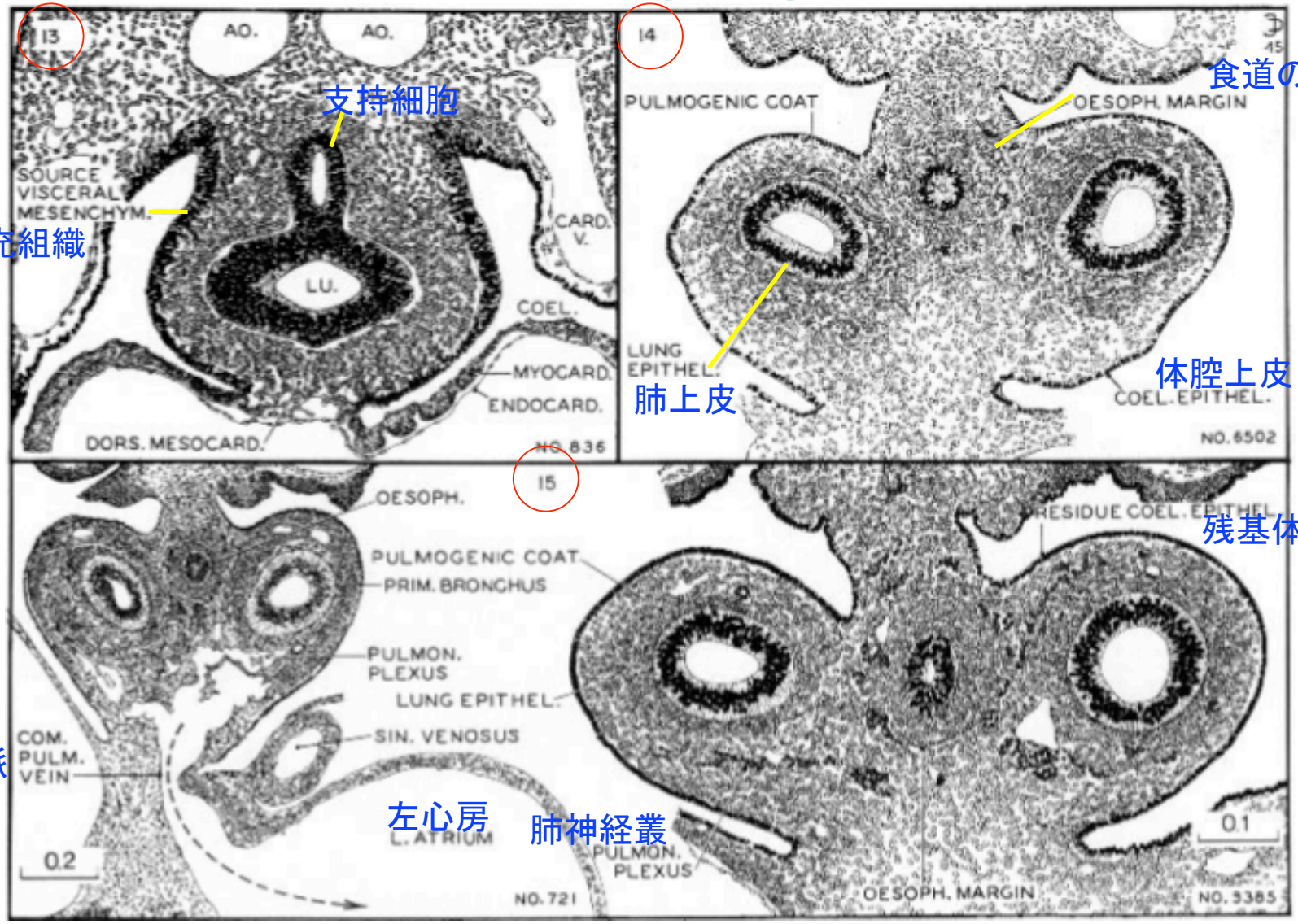

泌尿器系Urinary system

➢尿管芽が長くなり、その先端は広がり、腎盂となる

第5週

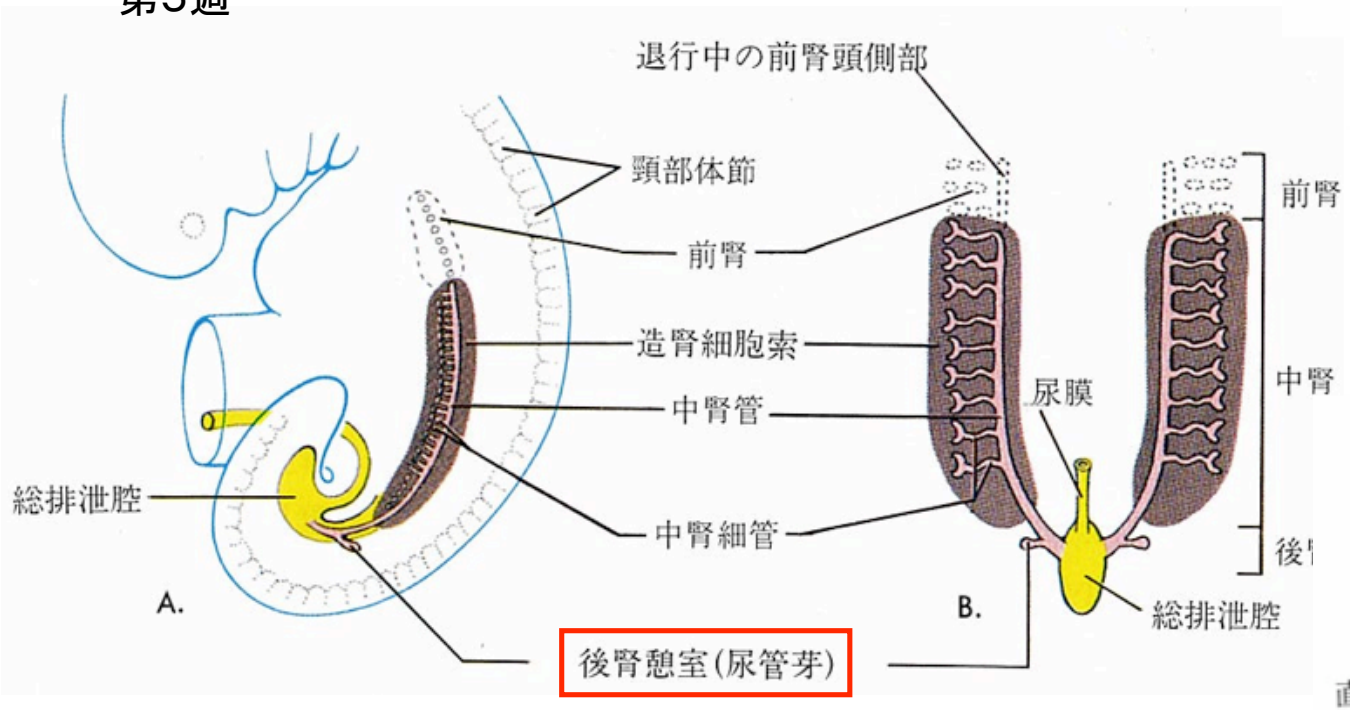

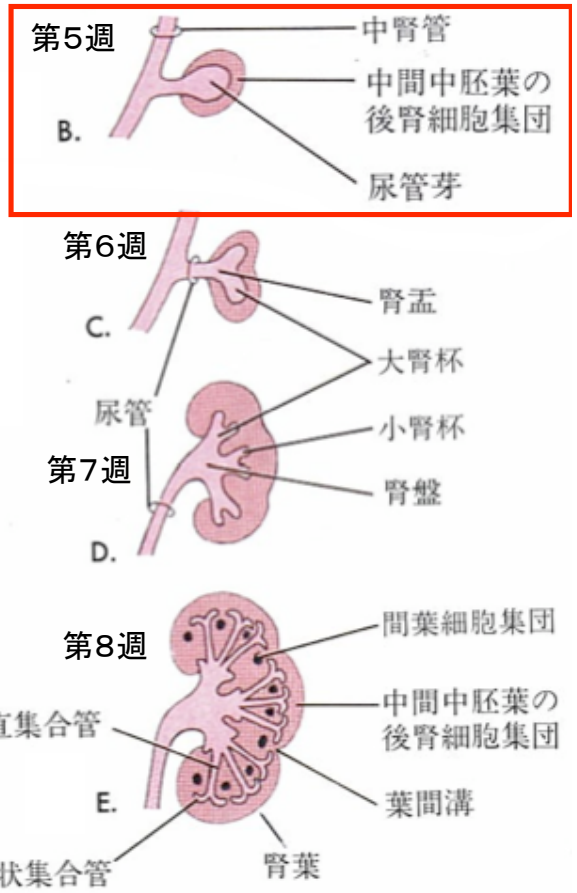

urinary system

➢原始尿生殖洞が見分けられる

第5週

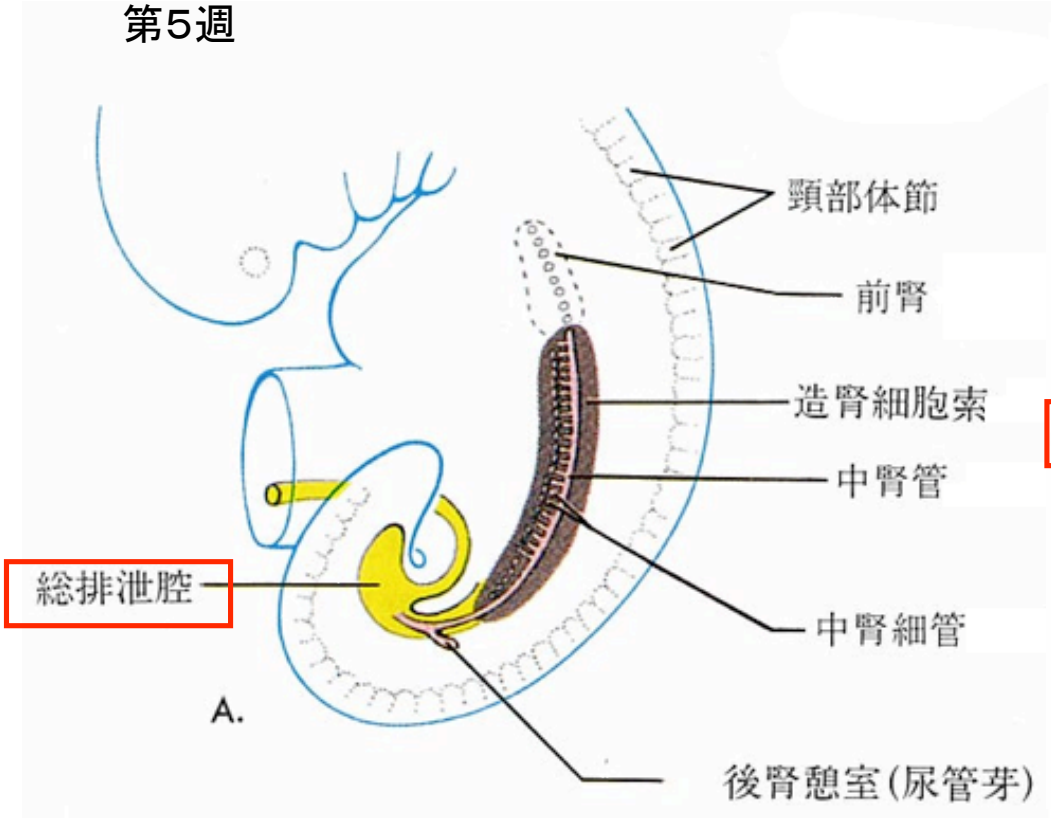

第5週末

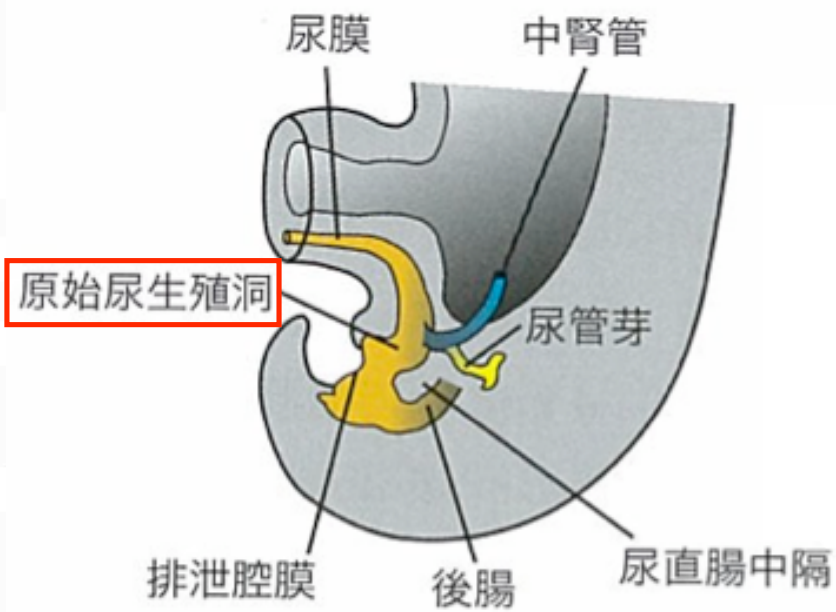

生殖器系Reproductive system

第５週

第６週

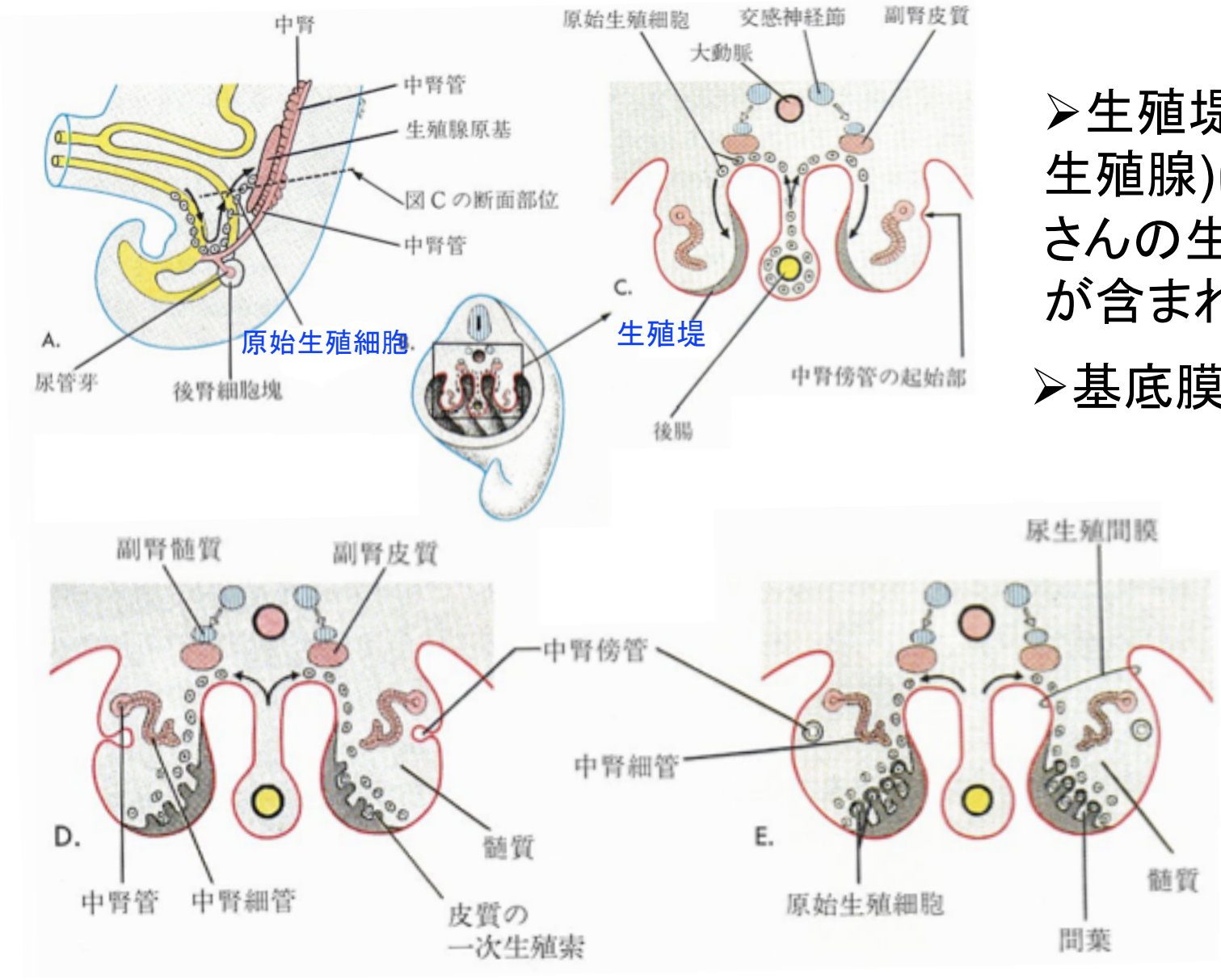

- 生殖堤(原始生殖腺)にはたくさんの生殖細胞が含まれる
- 基底膜はない

神経系nervous system

➢第5週には、3つの一次脳胞は5つの二次脳胞に変化する

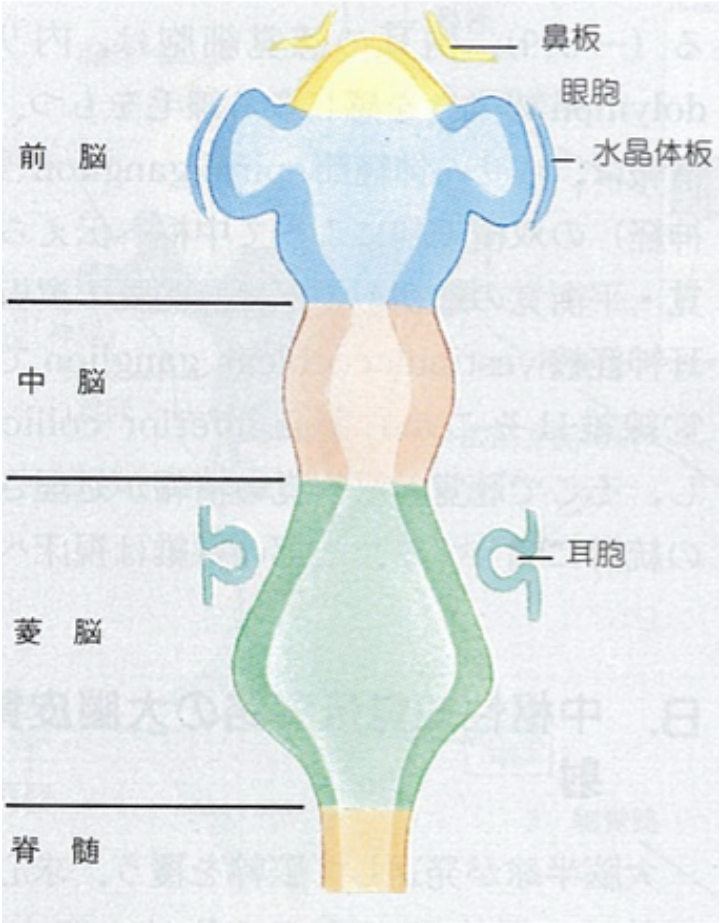

1　3つの一次脳胞

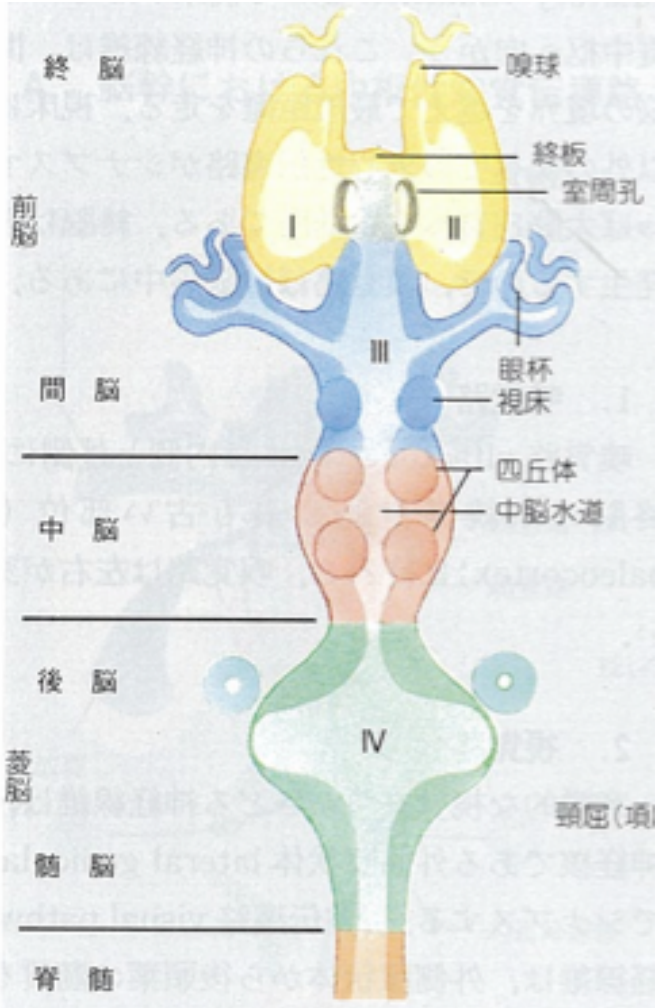

nervous system

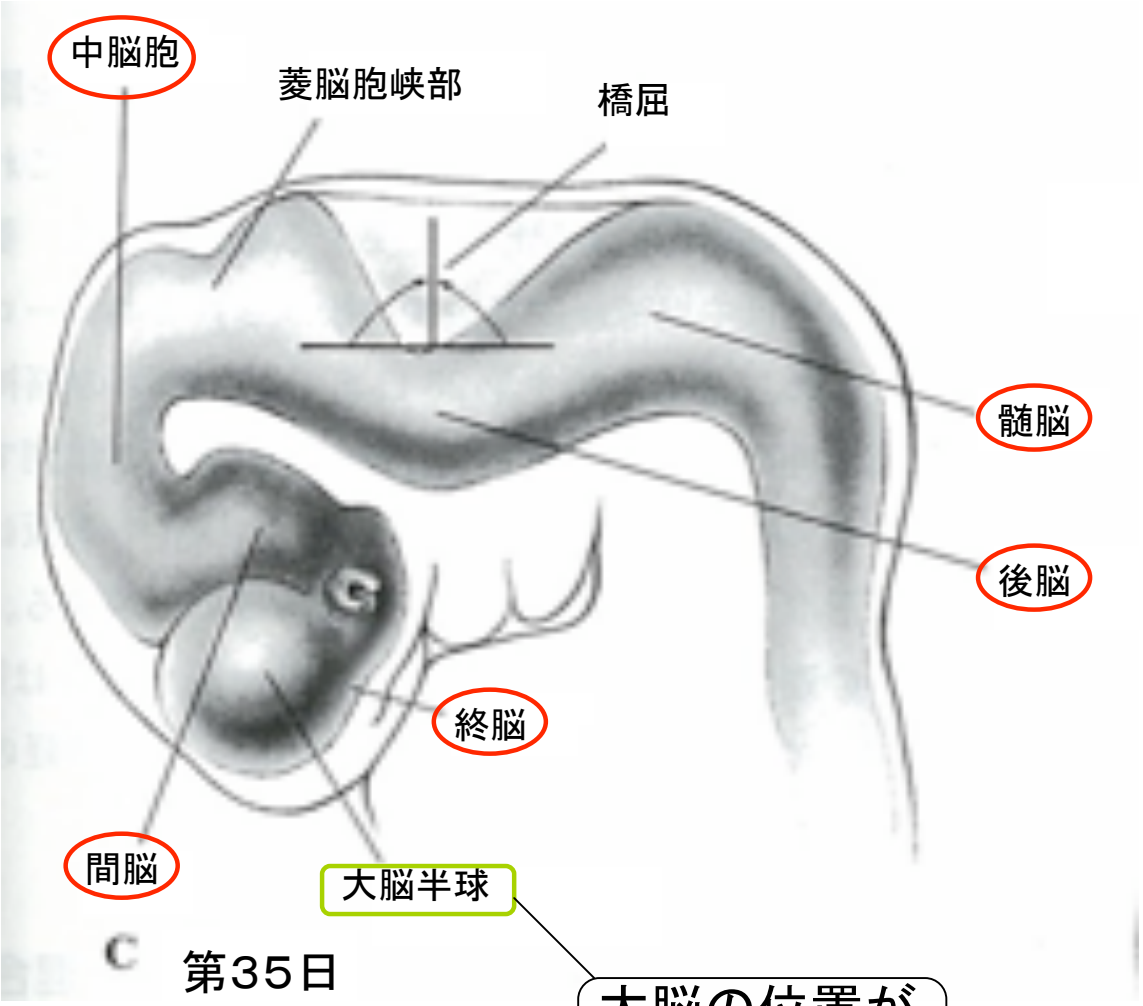

大脳の位置が
明確になる

nervous system

松果体の原基が識別できる

旧線条体と新線条体の見分けがつく

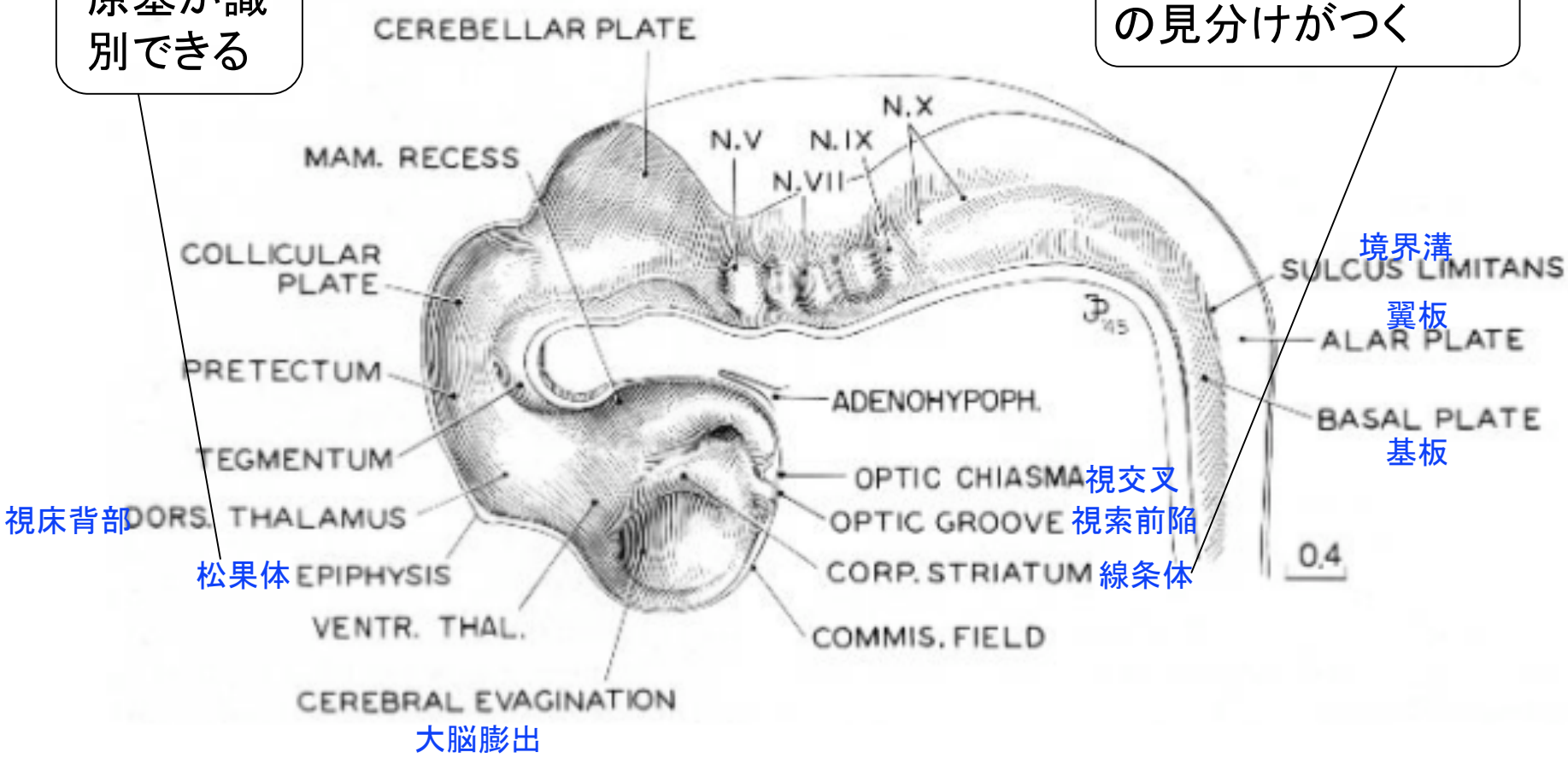

stage15

nervous system

➢菱脳分節rhombomereはまだ識別することができる

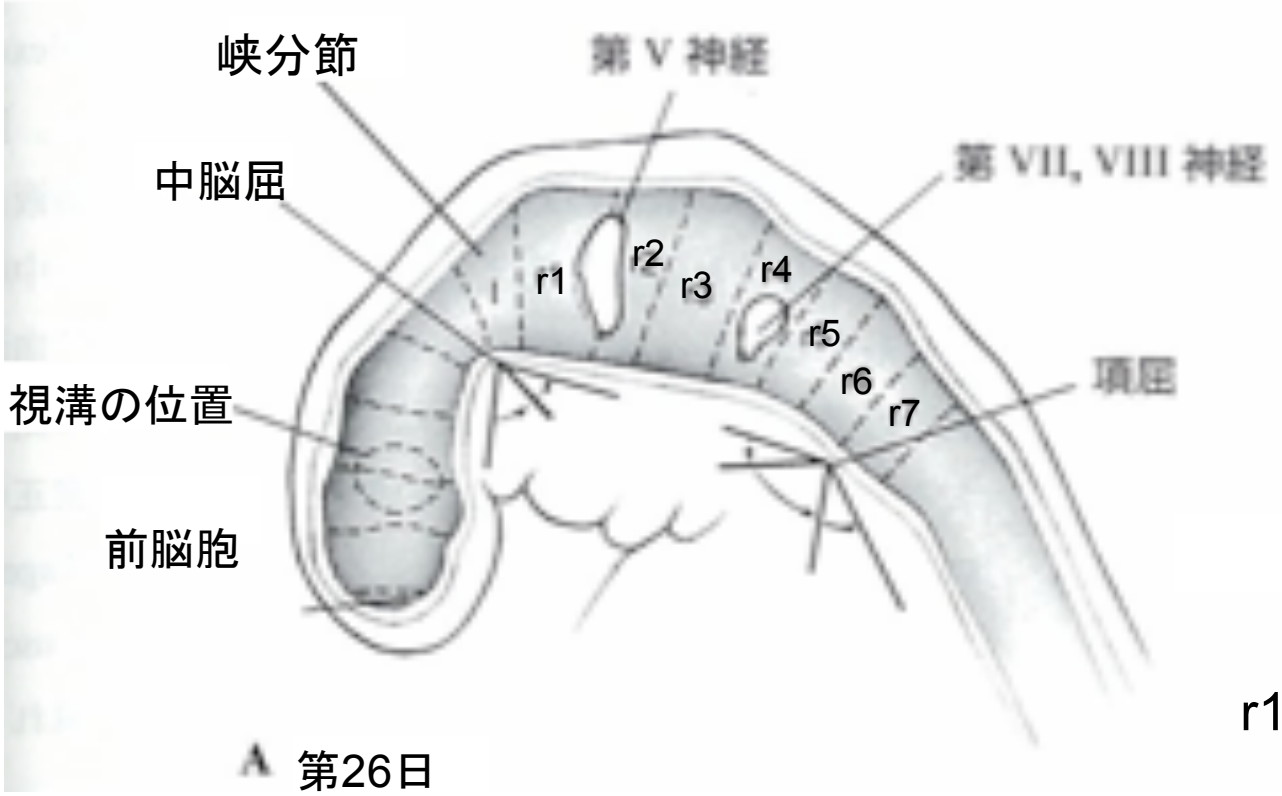

r1-r7 : 菱脳分節

眼Eye

- 水晶体窩が閉じて、水晶体胞ができる
  - ・水晶体は被膜で覆われている
  - ・水晶体本体は水晶体繊維でできている

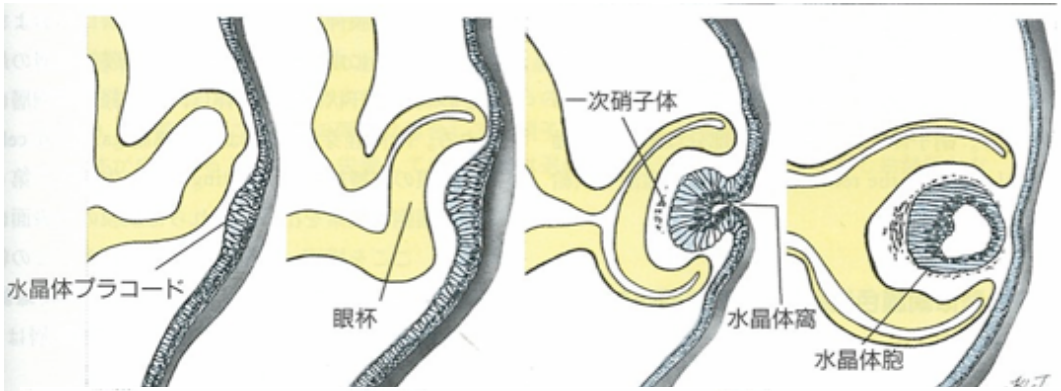

C 第30日　D 第31日　E 第32日　F 第33日

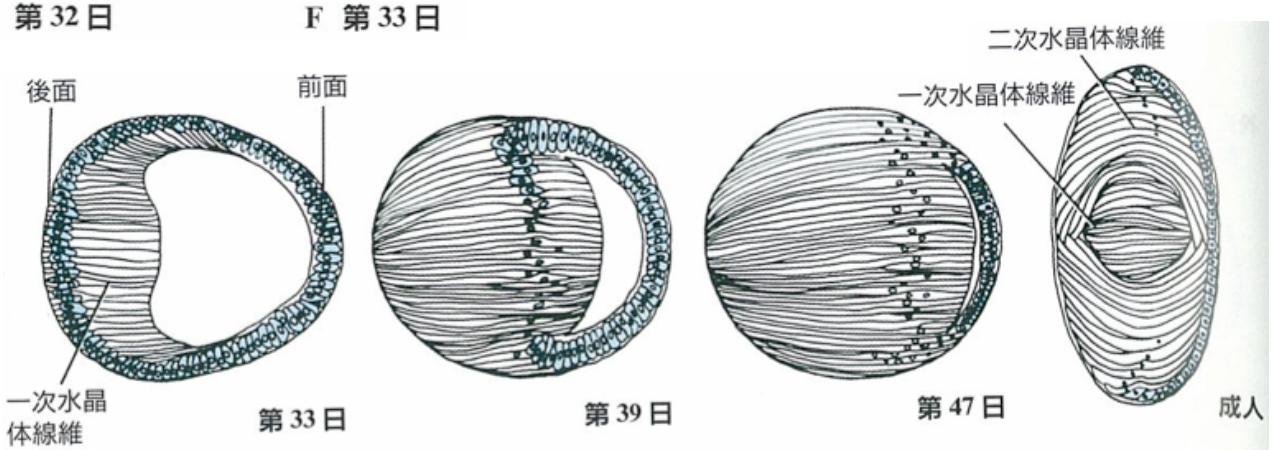

eye

➢網膜色素が、眼杯の外層に現れる

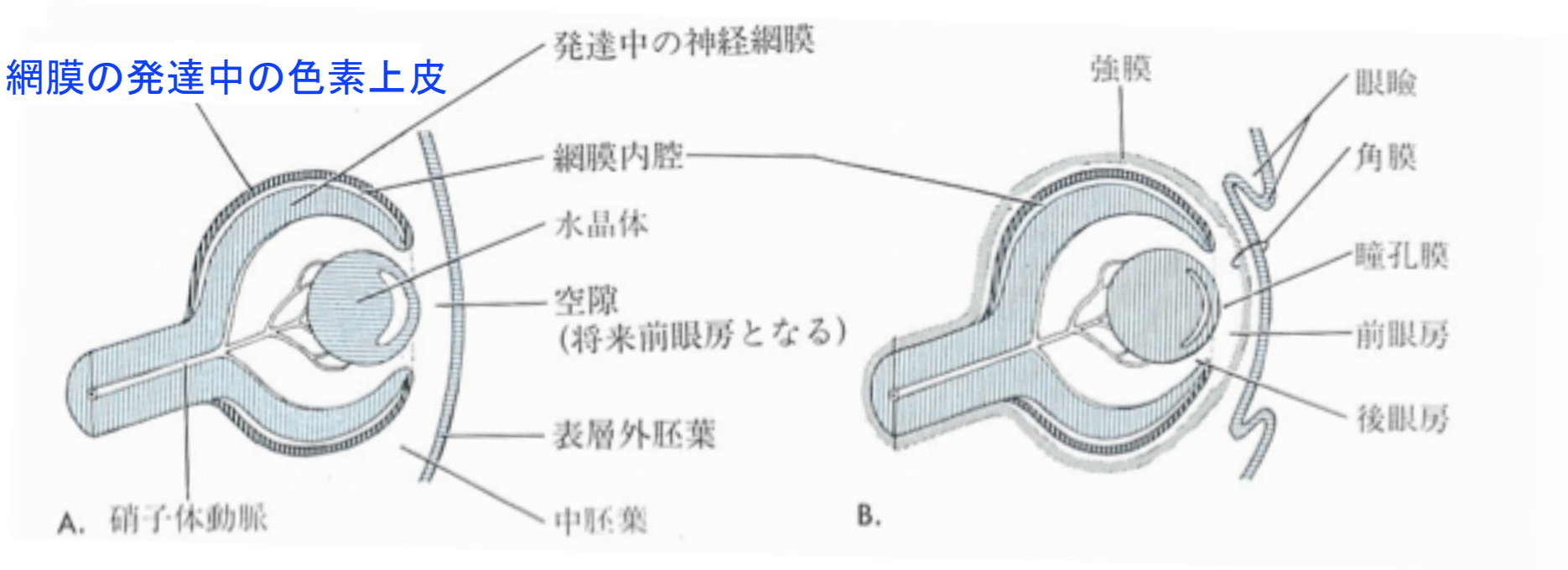

第5週　　第6週

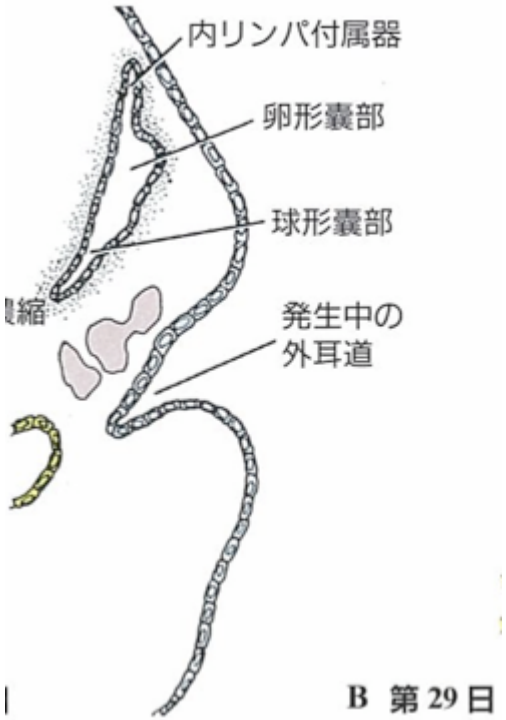

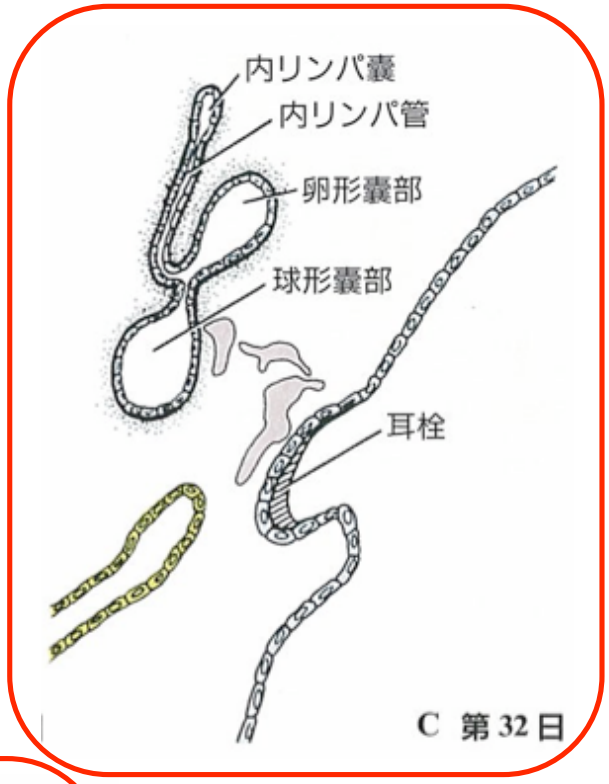

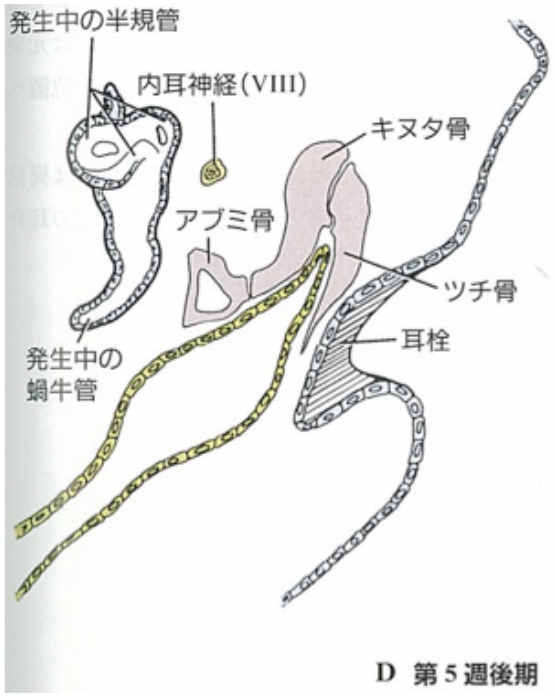

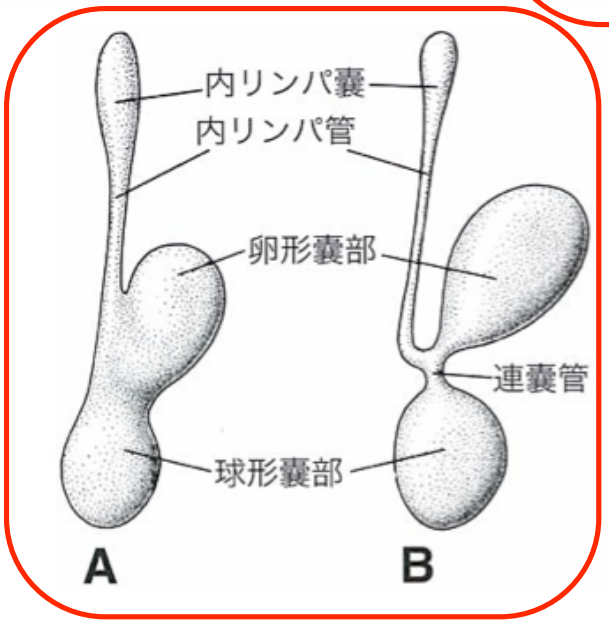

耳Ear

- 内リンパ管がより細くなり、卵形嚢部が目立ってくる

end

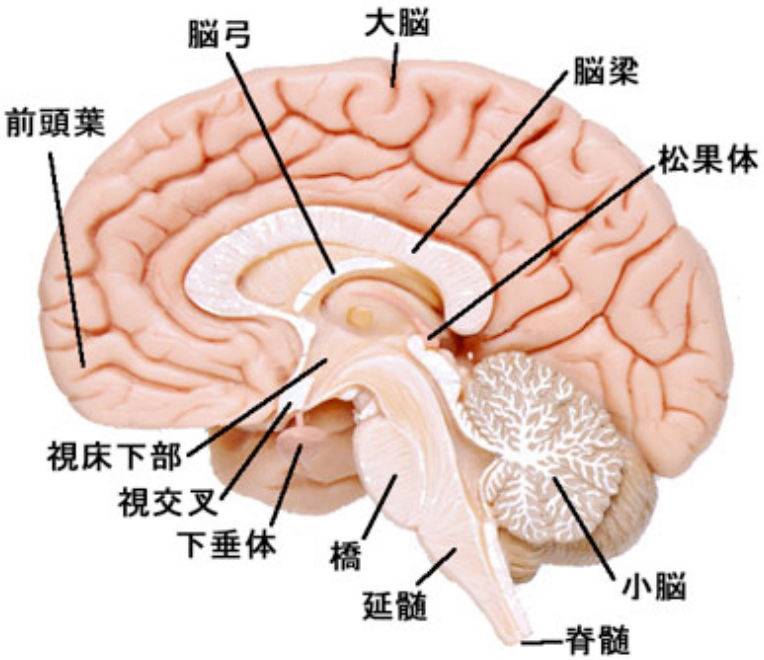

松果体